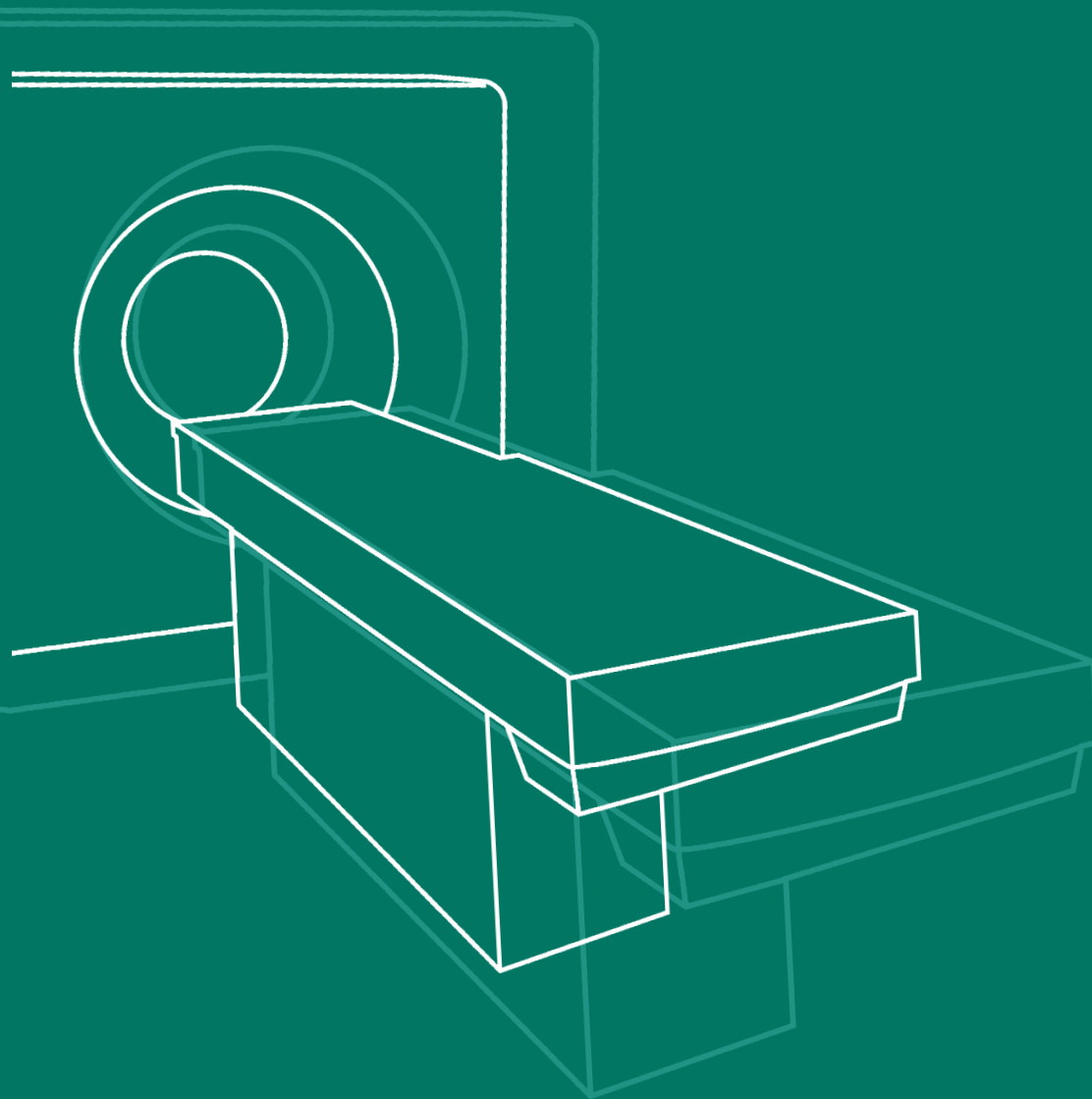
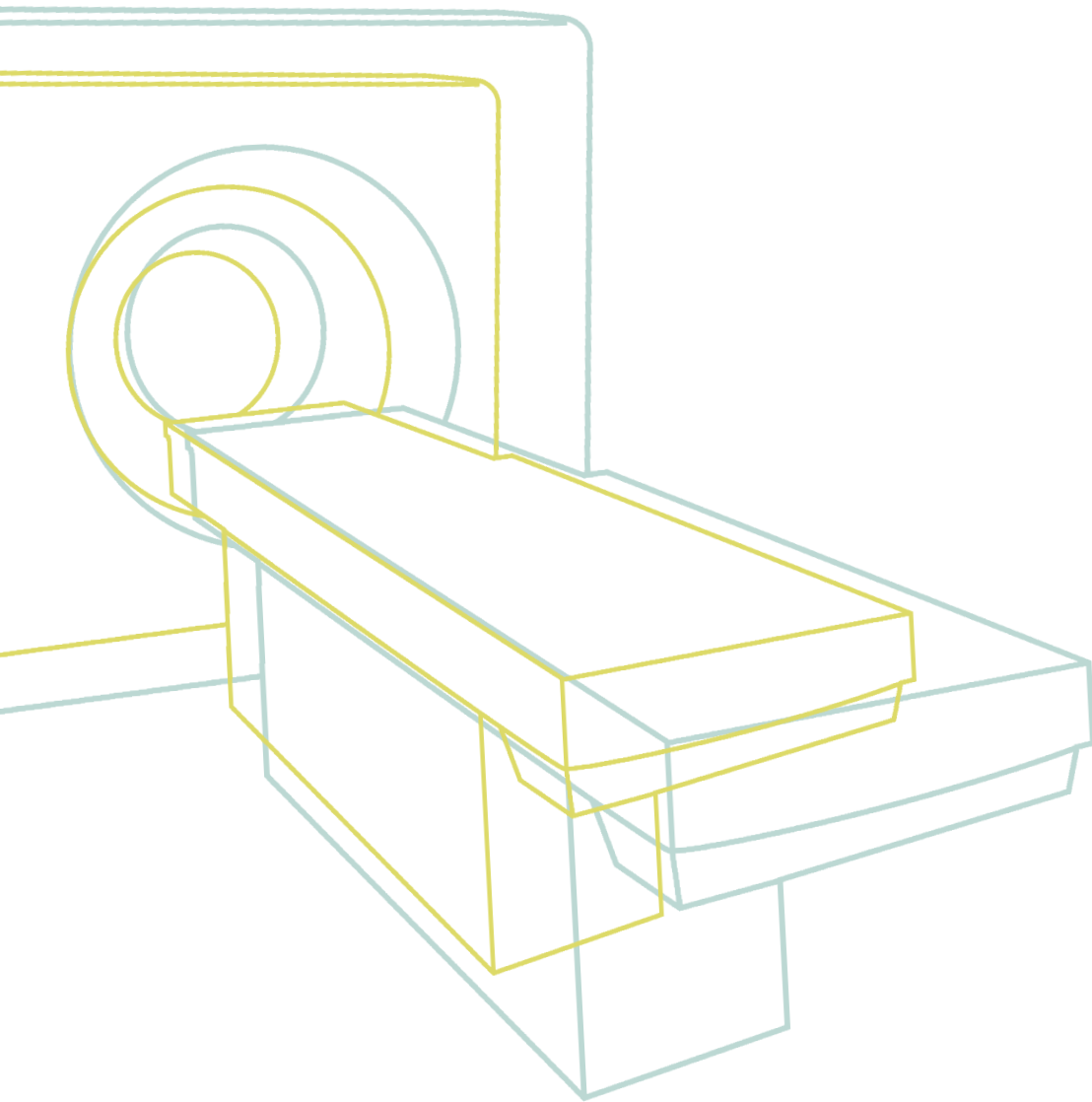


Recomanacions
i criteris d'indicació
de **tomografia computada**
i **ressonància magnètica**



**Recomanacions
i criteris d'indicació
de tomografia computada
i ressonància magnètica**



Direcció:

Laura Sampietro-Colom.

Direcció d'Organització, Sistemes d'Informació, Projectes i Avaluació

Coordinació:

Josep Benet Travé

Silvia Comas Ribas

Unitat de Suport a la Gestió dels Productes Intermedis.

Direcció d'Organització. Sistemes d'Informació. Projectes i Avaluació

Generalitat de Catalunya

© Institut Català de la Salut

Edició: Institut Català de la Salut

Coordinació editorial:

M. Teresa Ciuraneta Murgarella

Mercè Isern Gausí

Gabinet de Comunicació

Assessorament lingüístic:

Geòrgia Bascompta Marsal

Mercè Muñoz Burzon

Gabinet de Comunicació

Disseny gràfic: Víctor Oliva. Disseny gràfic, SL

Impressió: Gràfiques Alpres, S.L.

Primera edició: novembre de 2003

Tiratge: 700 exemplars

Dipòsit legal: B-41.816-2003

Índex

Presentació _____	5
Introducció _____	7
Necessitat de directrius i criteris de remissió _____	7
Garantir la seguretat del pacient: Optimitzar la dosi de radiació _____	8
Metodologia _____	12
Contraindicacions absolutes i relatives _____	15
Annex 1: Taules d'indicació de tomografia computada i ressonància magnètica per patologia	
A. Sistema musculoesquelètic _____	19
B. Cap i coll _____	21
C. Columna i pelvis _____	22
D. Patologia vascular _____	23
E. Tòrax _____	24
F. Abdomen _____	25
G. Sistema nerviós. Crani _____	27
H. Quadre resum d'indicació de tomografia computada com a tècnica de primera elecció _____	29
I. Quadre resum d'indicació de ressonància magnètica com a tècnica de primera elecció _____	31
Annex 2: Puntuacions assolides a cada ronda de votacions del grup nominal _____	33
Equip de treball _____	51

Presentació

Les tecnologies del diagnòstic per la imatge han suposat un gran avenç per a la millora del diagnòstic dels diferents processos patològics. Això no obstant, el seu ús a la pràctica clínica habitual en el nostre medi, i en altres països del nostre entorn, ha sofert un creixement important en els darrers anys.

Aquest creixement podria explicar-se per diferents motius, entre els quals hi ha l'envelliment de la població i l'augment en el coneixement científic de les indicacions en què aquestes tecnologies poden aportar informació rellevant per a la gestió clínica de la patologia en qüestió. Malgrat això, una anàlisi feta sobre les peticions de tecnologies diagnòstiques i, en concret, sobre tomografia computada (TC) i ressonància magnètica (RM), al nostre medi ha posat de manifest una gran variabilitat tant en el volum de proves sol·licitades en àrees geogràfiques pròximes com en el perfil de pacients explorats.¹ Aquestes variacions no sembla que es puguin explicar per diferències en el perfil epidemiològic de les poblacions ateses. Cal esmentar que l'existència de variabilitat pot portar implícita una amenaça per a la seguretat dels pacients, atès que aquestes proves no estan exemptes de radiacions que en alguns casos són importants, i d'un augment en els costos directes assistencials, la qual cosa podria fer derivar els recursos d'altres intervencions necessàries. La variabilitat en la indicació de proves diagnòstiques no és un fet propi del sistema sanitari català sinó que en altres països desenvolupats aquesta situació també hi és present.

La necessitat de racionalitzar la indicació de proves diagnòstiques va portar la Unió Europea a explicitar en la seva Directiva 97/43/Euratom del Consell la necessitat que els estats membres promoguessin l'establiment i la utilització de nivells de referència de diagnòstic, per a exàmens de radiodiagnòstic, i la disponibilitat de guies.

Les recomanacions que aquí es presenten són una adaptació del document "*Criterios de remisión de pacientes a los servicios de diagnóstico por la imagen*" (any 2000), que va ser elaborat pel Reial Col·legi de Radiòlegs del Regne Unit i posteriorment adoptat per la Comissió Europea i per experts europeus en radiologia i medicina nuclear. Per a l'adaptació també s'ha utilitzat informació similar, elaborada per Assistència Sanitària i Col·legial. Finalment, l'adaptació s'ha dut a terme tenint en compte la documentació esmentada i la col·laboració i el consens obtingut en els grups de treball en els quals han participat tot un seguit de professionals de l'ICS, tant d'atenció primària com dels hospitals, sempre tenint en compte la realitat dels nostre sistema sanitari quant a desenvolupament i característiques tecnològiques.

1. Almazán C, Moharra M, Espallargues M. Estudi de les indicacions i adequació de les exploracions de tomografia computada i ressonància magnètica en l'atenció primària. Agència d'Avaluació de Tecnologia i Recerca Mèdiques, 2003.

Cal fer algunes observacions sobre aquest document. En primer lloc, cal emfatitzar que va adreçat principalment als metges que exerciten la seva professió a l'àmbit de l'atenció primària, sens perjudici que també pugui ser d'utilitat per als especialistes. Per aquest motiu, s'ha intentat recollir aquells diagnòstics que poden generar indicacions de TC i/o RM que apareguin amb més freqüència a l'àmbit de l'atenció primària. Per tant, aquest document no inclou un llistat exhaustiu de totes les indicacions potencials de les tecnologies objecte de les recomanacions.

També s'ha assumit que, per a la majoria d'indicacions, abans de procedir a sol·licitar una TC o una RM, s'ha fet l'anamnesi i una exploració física completa i que, en molts casos, ja s'ha dut a terme un examen radiològic de complexitat menor (radiologia simple, ecografia, etc.) com a primera opció.

Aquestes recomanacions pretenen ser una eina de treball útil que ajudi el clínic a indicar exploracions de TC i RM de manera més adequada. Com tota recomanació, aquesta ha de ser actualitzada en un temps, d'acord amb els avenços en el coneixement científic de les indicacions de TC i RM.

A l'últim, cal comentar que aquest document s'estructura en diferents parts, una introducció, una secció de metodologia, contraindicacions de les tècniques objecte d'estudi i, finalment, les taules amb les recomanacions d'indicacions segons sistemes.

Introducció

Necessitat de directrius i criteris de remissió²

L'aplicació d'una tecnologia diagnòstica es considera adequada quan, amb el seu resultat –sigui positiu o negatiu–, es contribueix a modificar la conducta diagnòstica i terapèutica del metge o a confirmar una sospita diagnòstica. Això no obstant, en ocasions, la indicació de proves diagnòstiques no compleix aquesta premissa. Cal ressaltar que, en el cas d'utilitzar tecnologies que emeten radiacions, aquesta actitud fa que s'exposi innecessàriament els pacients a una radiació. Entre els motius principals d'una indicació inadequada i/o innecessària de tests diagnòstics hi ha:

1. **Repetir proves que ja s'havien fet**, per exemple, en un altre hospital, a consultes externes o a urgències. Reflexió: Li han fet ja aquestes proves? Cal intentar per tots els mitjans aconseguir les proves diagnòstiques existents.
2. **Demanar proves complementàries que probablement no han d'alterar la gestió clínica del pacient**, bé sigui perquè les dades «positives» que s'espera obtenir solen ser irrellevants com, per exemple, en el cas d'una malaltia medul·lar degenerativa (condició pròpia de l'envelliment), o bé pel caràcter altament improbable d'un resultat positiu. Reflexió: Les necessito?
3. **Demanar proves amb massa freqüència**, concretament, abans que la malaltia hagi pogut evolucionar des de la primera exploració o guarir-se, o abans que els resultats puguin servir per modificar l'actitud terapèutica. Reflexió: Les necessito ara?
4. **Demanar proves inadequades**. Les indicacions de les tècniques del diagnòstic per la imatge evolucionen amb rapidesa. És recomanable consultar el cas amb un radiòleg abans de demanar, en certs casos, les proves diagnòstiques en qüestió. Reflexió: Aquestes són les proves més adequades?
5. **Evitar donar la informació clínica necessària per dur a terme la prova o no plantejar les incerteses que les proves de diagnòstic per la imatge han de resoldre**. En aquests casos, aquestes carències o omissions poden tenir com a conseqüència que s'apliqui l'exploració de manera inadequada (per exemple, que es deixi de fer una projecció que podria ser fonamental). Reflexió: He explicat bé el cas?
6. **Excés de proves diagnòstiques**. És un fet constatat que alguns professionals sol·liciten un volum major de proves diagnòstiques que d'altres. També és conegut que a alguns pacients els tranquil·litza sotmetre's a exploracions complementàries. Reflexió: S'estan indicant massa proves complementàries?

2. *Criterios de remisión de pacientes a los servicios de diagnóstico por la imagen*. Comisión Europea y Expertos Europeos en Radiología y Medicina Nuclear y Colegio de Radiólogos del Reino Unido, publicado el año 2000.

Garantir la seguretat del pacient: optimitzar la dosi de radiació

Un dels principis fonamentals de la medicina és el principi de no maleficència “*primum non nocere*”, és a dir, el de garantir que la pràctica clínica no produirà cap mal addicional al pacient, a banda del que ja pateixi per la seva patologia.

A la Directriu 97/43/Euratom del Consell d'Europa³ s'estableix que tots els professionals relacionats amb la indicació de proves diagnòstiques que emetin radiacions han de reduir l'exposició innecessària dels pacients a aquestes. Tant les institucions com les persones que utilitzen radiacions ionitzants han de garantir el compliment d'aquesta Directiva. Una manera important de reduir la dosi de radiació és no fer proves complementàries innecessàries (en particular, no repetir exploracions).

La dosi efectiva d'una exploració radiològica és la suma ponderada de les dosis que reben diversos teixits corporals, en la qual el factor de ponderació de cada teixit depèn de la seva sensibilitat relativa al càncer, induït per la radiació o per efectes hereditaris greus. Amb això, s'obté una estimació de dosi única, que té relació amb el risc total per la radiació, al marge de com es distribueixi la dosi de radiació pel cos.

Les dosis efectives característiques d'algunes tècniques habituals en radiodiagnòstic oscil·len entre un factor 1, que equival a un o dos dies de radiació natural de fons (0,02 mSv en el cas d'una radiografia de tòrax) i un factor 500, que equival a 4,5 anys de radiació natural (en el cas de la TC d'abdomen). Cal indicar que hi ha variacions considerables en la radiació natural de fons entre països, així com dins de cada país.

És important fer esment del fet que les dosis de radiació emeses són especialment elevades en el cas d'algunes exploracions amb TC. La contribució actual de la TC és probablement la meitat de la dosi efectiva per exploracions radiològiques. Per aquest motiu, és fonamental que una petició de TC estigui plenament justificada.

Les taules 1 i 2 mostren les dosis efectives de radiació per a diferents tipus d'exploracions amb aparells que emeten radiacions. Les dosis presentades a la taula 1 per a les exploracions radiològiques comunes es basen en els resultats de mesures de dosis fetes a pacients de 380 hospitals entre els anys 1990 i 1995 a tot el Regne Unit (recollits per la Junta Nacional de Radioprotecció Britànica). Pel que fa a les exploracions per TC i radionúclids, aquestes es fonamenten en estudis duts a terme per la Junta Nacional de Radioprotecció del Regne Unit i per la Societat Britànica de Medicina Nuclear. A la taula 2 es mostren aquestes mateixes dades, però proporcionades per l'Hospital Universitari Vall d'Hebron i, per tant, més proper a la pràctica assistencial del nostre entorn.

3. EU Council Directive. Health Protection of Individuals Against the Dangers of Ionising Radiation in Relation to Medical Exposure. EU Directive 1997/43/Euratom, 30 June 1997.

Taula 1. Dosis efectives característiques en radiodiagnòstic en la dècada dels 90

Procediment diagnòstic	Dosi efectiva característica (mSv)	Nre. equivalent de RX de tòrax	Període equivalent aproximat de radiació natural de fons*
<i>Radiografies</i>			
Extremitats i articulacions (exclòs el maluc)	<0,01	<0,5	<1,5 dies
Tòrax (senzilla, posteroanterior)	0,02	1	3 dies
Crani	0,07	3,5	11 dies
Columna dorsal	0,7	35	4 mesos
Columna lumbar	1,3	65	7 mesos
Maluc	0,3	15	7 setmanes
Pelvis	0,7	35	4 mesos
Abdomen	1,0	50	6 mesos
UIV	2,5	125	14 mesos
Esofagografia	1,5	75	8 mesos
Farinetes baritades	3	150	16 mesos
Trànsit esofàgic	3	150	16 mesos
Ènema opac	7	350	3,2 anys
TC de cap	2,3	115	1 any
TC de tòrax	8	400	3,6 anys
TC d'abdomen o pelvis	10	500	4,5 anys
<i>Gammagrafies</i>			
Pulmonar de ventilació (Xe-133)	0,3	15	7 setmanes
Pulmonar de perfusió (Tc-99m)	1	50	6 mesos
Renal (Tc-99m)	1	50	6 mesos
Tiroïdal (Tc-99m)	1	50	6 mesos
Òssia (Tc-99m)	4	200	1,8 anys
Cardíaca dinàmica (Tc-99m)	6	300	2,7 anys
TEP del cap a (F-18 FDG)	5	250	2,3 anys

* Mitjana de la radiació de fons al Regne Unit = 2,2 mSv per any. Les mitjanes regionals oscil·len entre 1,5 i 7,5 mSv per any. Revisat per B. Wall, de la Junta Nacional de Radioprotecció.

Taula 2. Dosis efectives característiques en radiodiagnòstic i medicina nuclear a l'Hospital Universitari Vall d'Hebron

Procediment diagnòstic	Dosi efectiva característica (mSv)	Nre. equivalent de RX de tòrax	Període equivalent aproximat de radiació natural de fons*
Radiografies			
Extremitats i articulacions (exclòs el maluc)	NQ	NQ	NQ
Tòrax (senzilla, posteroanterior)	0,02 a 0,07	1	De 3 a 11 dies
Crani	0,04	1 a 2	6 dies
Columna dorsal	NQ	NQ	NQ
Columna lumbar	0,27 a 0,46	4 a 23	De 6 a 10 setmanes
Maluc	0,14	2 a 7	3 setmanes
Pelvis	0,8	11 a 40	4 mesos
Abdomen	1,2	17 a 60	6 mesos
UIV	NQ	NQ	NQ
Esofagografia	NQ	NQ	NQ
Farinetes baritades	NQ	NQ	NQ
Trànsit esofàgic	2	29 a 100	10 mesos
Ènema opac	6,7	96 a 335	2,8 anys
TC de cap	1,4	20 a 70	7 mesos
TC de tòrax	6,4	91 a 320	2,7 anys
TC d'abdomen o pelvis	12,7 a 14,5	181 a 725	De 5 a 6 anys
Gammagrafies			
Pulmonar de ventilació (Xe-133)	0,3	4 a 15	1,5 mesos
Pulmonar de perfusió (Tc-99m)	2,9	41 a 145	1,2 anys
Renal (Tc-99m)	0,9	13 a 45	4,5 mesos
Tiroïdal (Tc-99m)	3,1	44 a 155	1,3 anys
Òssia (Tc-99m)	5,4	77 a 270	2,3 anys
Cardíaca dinàmica (Tc-99m)	6,1	87 a 305	2,5 anys

* L'equivalent en període de radiació natural de fons està calculat per a la mitjana mundial de radiació de fons: 2,4 mSv/any.

NQ: No quantificades

La taula 3 mostra una classificació, de menor (0) a major severitat (IV), del nivell de radiació emès per diferents proves diagnòstiques.

Taula 3. Classificació de les dosis efectives característiques de la radiació ionitzant procedent de les tècniques habituals de diagnòstic per la imatge.

Classe	Dosi efectiva característica (mSv)	Exemples
0	0	Ecografia, RMN
I	<1	RX de tòrax (d'extremitats o de pelvis)
II*	1-5	UIV, RX de la columna lumbar, MN (per exemple, gammagrafia òssia), TC de cap i coll
III	5-10	TC de tòrax i abdomen, MN (per exemple, cardíaca)
IV	>10	Algunes proves de MN (per exemple, TEP)

* La dosi mitjana anual de radiació de fons de gairebé tota Europa està en aquest espectre.

Metodologia

Les recomanacions que es presenten aquí són una adaptació del document que va ser adoptat per la Comissió Europea (experts europeus en radiologia i medicina nuclear) i el Reial Col·legi de Radiòlegs del Regne Unit. Per a l'adaptació, també s'ha utilitzat informació similar elaborada per Assistència Sanitària Col·legial. Finalment, l'adaptació ha tingut en compte la realitat del nostre sistema sanitari quant a desenvolupament i característiques tecnològiques.

L'adaptació ha consistit principalment a classificar les indicacions de primera elecció de la TC i la RM segons grans grups anatòmics i, dins de cada un d'ells, segons quadre clínic o sospita diagnòstica. Alhora, si escau, s'especifica quan una d'aquestes tecnologies es pot indicar com a tècnica complementària (entesa com a tècnica que aporta informació, però existeix una altra tècnica que té més precisió diagnòstica o és menys costosa per obtenir el mateix benefici) i quan no es trobarien indicades. Aquesta adaptació s'ha dut a terme amb l'objectiu de facilitar la lectura i la cerca de la recomanació en el dia a dia de la pràctica assistencial.

Les recomanacions que es fan en aquest document s'han sustentat, sempre que ha estat possible, en l'estat de coneixement científic tal com es troba reflectit en les guies anteriorment esmentades adoptades per la Comissió Europea. Això no obstant, com a conseqüència de l'adaptació duta a terme, per a un volum considerable de patologies que es poden presentar amb freqüència a la pràctica diària, la guia de referència no presenta informació sobre l'estat del coneixement científic de la indicació de la TC o de la RM. Atès que una cerca de la revisió de l'evidència científica sobre indicacions de TC i de RM per a cadascuna de les patologies suposaria una inversió de recursos (econòmics i de temps) molt importants, se n'ha establert la indicació segons consens professional. En aquest consens hi han participat professionals de l'ICS distribuïts en 3 grups de treball: musculoesquelètic, neurologia i tòrax-abdomen. La metodologia utilitzada ha estat la tècnica de consens anomenada "tècnica de grup nominal". Concretament s'ha utilitzat una modificació de la tècnica del grup nominal desenvolupada per la Institució RAND/UCLA (Universitat de Califòrnia, Los Angeles) en la definició d'adequació de diferents procediments assistencials.

Metodologia emprada en la sessió de treball

Primer pas: Primera votació. Puntuació individual

Per a cadascuna de les indicacions, cada membre participant puntua l'adequació⁴ de cada indicació (segons criteris de risc/benefici) en una escala de l'1 al 9.

- El valor 1 representa uns riscos molt superiors als beneficis esperats i, per tant, el procediment es considera **altament inadequat**.
- Puntuar amb un valor 5 significa uns riscos i beneficis esperats molt semblants i no es pot decidir si la indicació és adequada o inadequada i, per tant, el procediment es considera **incert**.
- Finalment, el valor 9 indica uns beneficis molt superiors als riscos. El procediment es classifica com a **altament adequat**.

Segon pas: Estimació de la mediana per a cada indicació

Es calcula la mediana de les puntuacions atorgades a cada participant per a cadascuna de les indicacions. Les indicacions amb una puntuació mediana d'entre:

- 1 a 3 es classifiquen com a inadequades
- El rang entre 4 i 6, incertes
- Les que oscil·len entre el 7 i 9 es consideren adequades

Tercer pas: Discussió del grup

Es mostra la puntuació resultant (mediana) per a cada indicació, i a continuació s'inicia una discussió de, com a màxim, 30 minuts. En la discussió els participants poden defensar els seus punts de vista respecte a l'encert de les puntuacions obtingudes.

Quart pas: Segona ronda de votacions

Un cop acabada la discussió, els participants tornen a votar de manera individual (com en la primera ronda de votacions) i poden variar el seu criteri de vot si aquest ha resultat afectat per la discussió.

4. Cal respondre sobre l'adequació del procediment, en cada indicació, sempre sota el propi judici clínic, considerant un pacient mitjà (representatiu), visitat per un metge mitjà que sol·licita l'exploració en un centre mitjà.

Cinquè pas: Establiment de la puntuació final

Es torna a calcular la mediana de la puntuació per a cada indicació. La xifra resultant es considera la definitiva i la que indica el grau d'adequació de la indicació de la prova diagnòstica per aquell motiu de sol·licitud.

Sisè pas: Establiment del grau d'acord

Un cop finalitzada la reunió, i amb les puntuacions obtingudes en la segona ronda de votacions, s'estableix el grau d'acord assolit en la puntuació d'adequació d'indicació per a cada problema de salut.

Es decideix que hi ha acord quan les puntuacions de més del 50% dels membres dels grups de treball estan dins d'una regió de tres punts definida: 1-3, 4-6, 7-9. El grau d'acord assolit per a cada indicació queda reflectit a les taules de recomanacions.

Finalment, la classificació sobre l'estat de coneixement científic (grau de recomanació) de les indicacions de TC i RM per a cada quadre clínic/sospita diagnòstica és la següent:

- (A) Recomanació procedent d'estudis clínics controlats aleatoris, metaanàlisis.
- (B) Recomanació procedent d'estudis experimentals robustos o d'estudis observacionals.
- (C) Altres proves la indicació de les quals es basa en l'opinió d'experts, avalada per autoritats en la matèria.
- (CP) Recomanació procedent del consens professional utilitzant la tècnica grup nominal.

En tot cas, cal entendre que en tot acte mèdic el que cal fer en primer lloc és l'anamnesi i l'exploració física completa. S'entén, doncs, que les proves diagnòstiques mai no poden substituir l'interrogatori sobre el procés actual i els antecedents ni l'exploració física com a primer pas per establir una orientació diagnòstica i, en molts casos, d'una exploració radiològica de menor complexitat.

Contraindicacions absolutes i relatives

Contraindicacions absolutes de la tomografia computada

- Embaràs⁵
- Estudis amb contrast:
 1. Al·lèrgia al contrast iodat
 2. Insuficiència renal
 3. Mieloma

Contraindicacions relatives de la tomografia computada

1. Antecedents de reacció al·lèrgica lleu al contrast iodat (s'ha de valorar la idoneïtat de fer l'estudi de TC amb contrast després de la premedicació).
2. Antecedents d'al·lèrgia a altres fàrmacs o aliments (marisc).
3. Tractament amb fàrmacs potencialment nefrotòxics o bé amb furosemida, antiarítmics o digitals, beta-blocadors.
4. Asma.
5. Hipertiroidisme/goll.
6. Miastènia *gravis*.
7. Feocromocitoma.
8. Nens < 1 any.
9. Lactància (en cas de ser necessària l'administració de contrast, la lactància no es pot reiniciar fins a 5 dies després de la seva administració).
10. Factors predisponents a una nefropatia induïda per contrastos (NIC):
 - Diabetis *mellitus*.
 - Mieloma múltiple.
 - Policitemia vera.
 - Deshidratació.
 - Malaltia cardiovascular.
 - Edat avançada.
 - HTA.
 - Hiperuricèmia.

5. Retardar l'estudi radiològic fins que finalitzi l'embaràs, excepte en els casos en què perilli la vida de la mare o empitjori greument el seu pronòstic el fet de no dur-se a terme un estudi radiològic diagnòstic i el tractament apropiat a la malaltia de base. En el cas que sigui necessari un estudi radiològic durant l'embaràs: segons el *Safety Committee of the Society for Magnetic Resonance Imaging i l'American College of Radiology*, la RM està indicada si altres formes de diagnòstic per la imatge no ionitzants són inadequades o si l'examen aporta informació important que hagués necessitat d'una altra forma d'exposició a radiacions ionitzants (p.ex. RX, TC, etc.).

Contraindicacions absolutes de la ressonància magnètica

- Marcapassos. Desfibril·ladors.
- Implants coclears.
- Embaràs.⁶
- Clips vasculars no-RM compatibles.⁷
- Cossos estranys metàl·lics als ulls i en altres llocs de risc vital, intracranials, canal raquídi, grans vasos, fetge (metralla, projectils, etc.).

Contraindicacions relatives de la ressonància magnètica

- Febre > 38°C.
- En els estudis amb contrast:
 1. Lactància (en cas de ser necessària l'administració de contrast, la lactància no es pot reiniciar fins a 24 hores després de la seva administració).
- Pròtesis cardíaques no-RM compatibles.⁷
- Vàlvules de DVP i dosificadors programables.⁸
- Claustrofòbia severa (en aquest cas es podria fer una RM oberta).
- Obesitat mòrbida (> 130 kg).

Nota: El deteriorament de la funció renal no contraindica l'estudi de RM amb Gadolini.

6. Retardar l'estudi radiològic fins que finalitzi l'embaràs, excepte en els casos en què perilli la vida de la mare o empitjori greument el seu pronòstic el fet de no dur-se a terme un estudi radiològic diagnòstic i el tractament apropiat a la malaltia de base. En el cas que sigui necessari un estudi radiològic durant l'embaràs: segons el *Safety Committee of the Society for Magnetic Resonance Imaging i l'American College of Radiology*, la RM està indicada si altres formes de diagnòstic per la imatge no ionitzants són inadequades o si l'examen aporta informació important que hagués necessitat d'una altra forma d'exposició a radiacions ionitzants (p.ex., RX, TC, etc.).

7. Abans d'indicar una RM, el metge de família ha de conèixer la marca (casa comercial) i el model del clip o les pròtesis. En aquest sentit, el pacient ha de subministrar les dades (en paper) que en el seu dia li va lliurar l'especialista. Un cop coneguda la marca i el model, abans de la prescripció, el metge de família ha de trucar al centre de diagnòstic per la imatge per esbrinar la compatibilitat de les pròtesis o del clip.

8. Després de la seva exposició al camp magnètic, han de ser reprogramats.

A- SISTEMA MUSCULOSQUELÈTIC

LOCALITZACIÓ	QUADRE CLÍNIC/SOSPITA DIAGNÒSTICA	TÈCNICA PRIMERA ELECCIÓ (grau de recomanació)*	TÈCNICA COMPLEMENTÀRIA (tècnica de 2a. elecció)**	OBSERVACIONS ***
PARTS TOVES	Estudi extensió/Caracterització tumoral	RM (B)		
	Estudi lesió tendinosa	RM (CP Md: 7,5)		Clinica i ecografia són suficients per estudiar tendons superficials. RM necessària en tendinitis cròniques i abans de tractaments quirúrgics.
	Avaluació lesió traumàtica muscular	Ecografia parts toves (CP Md: 8)		No està indicada TC ni RM.
	Hematoma/Trencament fibril·lar	Ecografia parts toves (CP Md: 8,5)		No està indicada TC ni RM.
	Valoració calcificacions	RX simple (CP Md: 8,5)	TC (CP Md: 7,5)	
OS	Extensió local tumor ossi	RM (CP Md: 9)		
	Necrosi òssia	RM (CP Md: 9)		
	Diagnòstic osteomielitis	RX simple - Med. Nuclear (B)	TC / RM (CP Md: 8,5)	
	Valoració osteomielitis postquirúrgica	RX simple (B)	TC / RM (CP Md: 7)	
	Valoració calcificacions	RX simple (CP Md: 9)	TC (CP Md: 7,5)	
	Fractures òssies ocultes o d'estrès	RX simple (CP Md: 8,5)	RM (CP Md: 9)	
GENOLL	Lesió meniscal. Valoració quirúrgica	RM (CP Md: 9)		No està indicada RM en degeneració meniscal ni gonartrosi (excepte en patologia amb indicació quirúrgica).
	Lesió aguda lligaments creuats/laterals	RM (CP Md: 9)		
	Sospita lesió sinovial crònica	RM (CP Md: 9)		
	Sospita lesió osteocondral	RM (CP Md: 9)	TC (CP Md: 7)	TC per a valoració degenerativa osteocondral/Valoració prequirúrgica de pròtesi (examen 3D).
	Condromalàcia rotular****	RM (CP Md: 9)		
	Traumatisme, fractures	RX simple (CP Md: 9)	TC (CP Md: 8)	
ESPATLLA	Lesió aguda manegot rotatoris	RM (B)		RM adequada per estudiar càpsula i valorar tractaments; no està indicada en lesions degeneratives cròniques no quirúrgiques.
	Lesió susceptible de tractament quirúrgic	RM (CP Md: 8,5)		
	Lesió rodet o glenoides	RM (CP Md:9)		
	Inestabilitat crònica espatlla	RM (CP Md: 9)	Arthro TC (CP Md: 8)	ArthroTC decisiva per valorar indicació quirúrgica. No està indicada RM en periartritis escapulohumeral (diagnòstic clínic).

* Es considera que prèviament s'ha efectuat anamnesi i exploració física completa, així com radiologia simple, si escau.

** En el cas que la tècnica de primera elecció (sigui RM o una altra prova de diagnòstic per la imatge) no aportí informació conclouent.

*** Grau d'acord màxim en totes les indicacions.

**** Només amb tècniques de supressió de greix.

CP: Consens professional.

Md: Mediana de la 2a. ronda de votacions.

LOCALITZACIÓ	QUADRE CLÍNIC/SOSPITA DIAGNÒSTICA	TÈCNICA PRIMERA ELECCIÓ (grau de recomanació)*	TÈCNICA COMPLEMENTÀRIA (tècnica de 2a. elecció)**	OBSERVACIONS ***
TURMELL	Lesió tendinosa o lligamentosa susceptible de tractament quirúrgic	RM (CP Md: 9)		Mai no està indicada TC.
	Necrosi avascular	RM (CP Md: 9)	TC (CP Md: 8)	TC només en absència o contraindicació d'RM.
	Lesió sinovial crònica	RM (CP Md: 9)		
	Inestabilitat crònica	RM (CP Md: 8)		
	Síndrome compressió nerviosa. Tunel tarsità	Electromiograma (CP Md: 9)	RM (CP Md: 8)	
MALUC	Necrosi avascular	RM (CP Md: 9)	TC (CP Md: 8)	TC per a valoració prequirúrgica de pròtesi (examen 3D).
	Osteoporosi transitòria	RM (CP Md: 9)		
	Lesió sinovial crònica	RM (CP Md: 9)		
	Displàsia congènita	RX simple (CP Md: 9)	RM (CP Md: 9)	L'ecografia és la prova de primera elecció en nens.
ARTICULACIÓ SACROILÍACA	Patologia inflamatòria	RX simple (CP Md: 9)	TC (CP Md: 8)	
COLZE	Sospita lesió osteocondral	RM (CP Md: 8)		
	Sospita lesió sinovial crònica	RM (CP Md: 9)		
	Necrosi avascular	RM (CP Md: 9)	TC (CP Md: 8)	
	Síndrome compressió nerviosa o neuropatia per atrapament	Electromiograma (CP Md: 9)	RM (CP Md: 9)	
	Traumatisme	RX simple (CP Md: 9)	TC (CP Md: 8)	
MÀ-CANELL	Lesió fibrocartílag. Lligament triangular	RM (CP Md: 8)		
	Sospita lesió sinovial crònica	RM (CP Md: 9)		
	Necrosi avascular	RM (CP Md: 9)	TC (CP Md: 9)	
	Traumatisme	RX simple (CP Md: 9)	TC (CP Md: 9)	

* Es considera que prèviament s'ha efectuat anamnesi i exploració física completa, així com radiologia simple, si escau.

** En el cas que la tècnica de primera elecció (sigui RM o una altra prova de diagnòstic per la imatge) no aportï informació conclouent.

*** Grau d'acord màxim en totes les indicacions.

CP: Consens professional.

Md: Mediana de la 2a. ronda de votacions.

B- CAP I COLL

LOCALITZACIÓ	QUADRE CLÍNIC/SOSPITA DIAGNÒSTICA	TÈCNICA PRIMERA ELECCIÓ (grau de recomanació)*	TÈCNICA COMPLEMENTÀRIA (tècnica de 2a. elecció)**	OBSERVACIONS ***
ARTICULACIÓ TEMPOROMANDIBULAR (ATM)	Avaluació disfunció ATM i del seguiment terapèutic.	RM (B)		No està indicada TC en disfunció ATM.
	Estudi del menisc	RM (B)		
	Malformació o displàsia de còndil	RM (B)	TC (CP Md: 9)	
ÒRBITA	Només lesions òssies orbitàries	TC (CP Md: 9)		
	Traumatisme****	TC (CP Md: 9)		
	Lesions tumorals. Pseudotumor inflamatori	RM (CP Md: 9)		
	Neuritis òptica	RM (CP Md: 9)		No està indicada RM en lesions retinianes.
	Malformacions vasculares	RM (CP Md: 9)		
	Patologia musculatura extrínseca	RM (CP Md: 9)		
	Valoració coroides davant de cristal·lí opac (alta resolució)	RM (CP Md: 9)		
Valoració exoftalmia d'origen tiroïdal	Analítica hormonal (CP Md: 9)	RM (CP Md: 9)	RM en cas d'anàlisi normal.	
BASE DE CRANI	Avaluació estructures òssies	TC (CP Md: 9)		No està indicada RM per a avaluació d'estructura òssia.
	Malformacions vasculares	RM (CP Md: 9)		
	Fístules carotídocavernoses	RM (CP Md: 9)		
LESIONS DE COLL	Diagnòstic tumoral *****	PAAF guiada per ecografia (CP Md: 9)	TC (CP Md: 9)	No està indicada RM per a extensió neoplàsia de laringe.
	Estadiatge tumoral	RM (CP Md: 9)	TC (CP Md: 9)	
PARATIROIDES TIROIDES	Adenoma paratiroide	Analítica hormonal (CP Md: 9)	TC (CP Md: 9)	TC sempre incloent el mediastí. No està indicada RM per a estudi de tiroide.
LARINGE	Estudi extensió en neoplàsies	TC (CP Md: 9)		
TRÀQUEA	Valoració estenosi	RX simple (CP Md: 9)	TC (CP Md: 9)	TC sempre helicoidal.
SINS	Problemes diagnòstics	RX simple (CP Md: 9)	TC (CP Md: 9)	
	Fracàs terapèutic	RX simple (CP Md: 9)	TC (CP Md: 9)	
MALFORMACIONS FACIALS	Qualsevol quadre clínic	TC (C)		

* Es considera que prèviament s'ha efectuat anamnesi i exploració física completa, així com radiologia simple, si escau.

**En el cas que la tècnica de primera elecció (sigui RM o una altra prova de diagnòstic per la imatge) no porti informació conclouent.

*** Grau d'acord màxim en totes les indicacions.

**** Valorar la irradiació del cristal·lí.

***** Potència similar TAC-RM. L'elecció de la tècnica d'imatge dependrà de l'enfocament terapèutic que se li vulgui donar.

CP: Consens professional.

Md: Mediana de la 2a. ronda de votacions.

C-COLUMNA I PELVIS

22

Recomanacions i criteris d'indicació de tomografia computada i ressonància magnètica

LOCALITZACIÓ	QUADRE CLÍNIC/SOSPITA DIAGNÒSTICA	TÈCNICA PRIMERA ELECCIÓ (grau de recomanació)*	TÈCNICA COMPLEMENTÀRIA (tècnica de 2a. elecció)**	OBSERVACIONS ***
COLUMNA CERVICAL	Tumor ossi	TC / RM (CP Md: 9)		
	Malformacions òssies	RX simple (CP Md: 9)	TC (CP Md: 9)	
	Fractura vertebral	TC (CP Md: 9)		
	Radiculopatia evident	RM (CP Md: 9)		No està indicada TC per a cervicàlgia sense radiculopatia.
	Fuet cervical amb sospita de subluxació	RM (CP Md: 9)		
	Clínica piramidal d'origen medul·lar	RM (CP Md: 9)		
	Tumor paravertebral	RM (CP Md: 9) / TC (CP Md: 8)		
Lesió medul·lar. Esclerosi múltiple	RM (CP Md: 9)			
COLUMNA DORSAL	Tumor ossi i/o paravertebral	TC (CP Md: 8,5)		
	Radiculopatia evident	TC (CP Md: 8)		
	Lesió medul·lar (no en esclerosi múltiple)	RM (CP Md: 9)		No està indicada TC per a escoliosi.
	Lesió discal	RM (CP Md: 9)		
	Tumor paravertebral	RM (CP Md: 9) / TC (CP Md: 8)		
COLUMNA LUMBAR	Radiculopatia L3-S1	TC (CP Md: 8)		No està indicada TC per a espondiloartritis.
	Valoració postoperatòria	RM (CP Md: 9)		No està indicada TC per a lumbàlgia aguda sense radiculopatia.
	Tumor paravertebral	RM (CP Md: 9) / TC (CP Md: 7,5)		
	Preoperatori espondilòlisi/espondilolistesi	RX simple (CP Md: 9)	TC (CP Md: 9)	
	Espondilodiscitis	TC (C)		
	Malformacions	RX simple (C)	TC (CP Md: 9)	
	Radiculopatia per sobre L3	RM (CP Md: 9)		No està indicada RM per a espondiloartritis.
	Radiculopatia amb TC negativa	RM (CP Md: 9)		No està indicada RM per a lumbàlgia aguda sense radiculopatia.
	Estenosi canal: estudi preoperatori	RM (CP Md: 9)		
MEDUL·LA (TRAUMATISME COLUMNA)	Sospita lesió medul·lar de qualsevol etiologia	RM (CP Md: 9)	TC (CP Md: 9)	Només està indicada TC si es sospita compromís radicular.
	Sospita lesió medul·lar traumàtica	RM (CP Md: 9)	TC (CP Md: 9)	
PELVIS	Fractura o tumor ossi	TC (CP Md: 9)		

* Es considera que prèviament s'ha efectuat anamnesi i exploració física completa, així com radiologia simple, si escau.

** En el cas que la tècnica de primera elecció (sigui RM o una altra prova de diagnòstic per la imatge) no aporti informació conclouent.

*** Grau d'acord màxim en totes les indicacions.

CP: Consens professional.

Md: Mediana de la 2a. ronda de votacions.

D-PATOLOGIA VASCULAR

LOCALITZACIÓ	QUADRE CLÍNIC/SOSPITA DIAGNÒSTICA	TÈCNICA PRIMERA ELECCIÓ (grau de recomanació)*	TÈCNICA COMPLEMENTÀRIA (tècnica de 2a. elecció)**	OBSERVACIONS ***
VASOS INTRA-CRANIALS	Despistatge d'aneurismes	AngioTC/AngioRM (CP Md: 8)		
	Valoració flux en isquèmia. Estudi polígon de Willis	Ecografia Doppler (CP Md: 9)	AngioTC/AngioRM (CP Md: 9)	
	Trombosi venosa	AngioRM/RM (CP Md: 9)	TC (CP Md: 9)	
	Estudi valoració troncs supraaòrtics	Ecografia Doppler (CP Md: 9)	AngioTC/AngioRM (CP Md: 9)	
TRONCS SUPRAAÒRTICS	Patologia obstructiva crònica (bifurcació)	Ecografia Doppler (CP Md: 9)	AngioRM (CP Md: 9)	
	Seguiment endarteriectomia	AngioRM (CP Md: 8)		
	Malaltia oclusiva	Ecografia Doppler (CP Md: 8)	AngioRM (CP Md: 8)	
	Síndrome furt subclàvia	AngioRM (CP Md: 8)		
TÒRAX	Aneurisma aòrtic. Dissecció	TC (CP Md: 9)	AngioRM (CP Md: 9)	
	Seguiment empelt arterial	TC/AngioRM (CP Md: 9)		
	Tromboembolisme pulmonar	TC/AngioRM (CP Md: 9)		
	Trombosi venosa mediastí	Cavografia (CP Md: 9)	AngioTC (CP Md: 9)	
ABDOMEN-PELVIS	Aneurisma aòrtic. Planificació quirúrgica	AngioTC (CP Md: 9)	AngioRM (CP Md: 8)	
	Estenosi i aneurismes artèries viscerals	AngioTC (CP Md: 9)	AngioRM (CP Md: 8)	
	Obstrucció crònica aortoiliaca	AngioTC (CP Md: 9)	AngioRM (CP Md: 8)	
	Seguiment postquirúrgic trasplantament renal	Ecografia Doppler (CP Md: 9)	AngioRM (CP Md: 8)	
	Trombosi venosa pelviana	AngioTC (CP Md: 9)	AngioRM (CP Md: 8)	
	Estudi arbre portal	AngioTC (CP Md: 9)	AngioRM (CP Md: 8)	
SISTEMA ARTERIAL	Valoració flux distal extremitats inferiors	Angiografia (CP Md: 8)	AngioRM (CP Md: 8)	Per a l'estudi del sistema arterial és convenient substituir l'angiografia diagnòstica per la TC en 1a. elecció i la RM en 2a. elecció

* Es considera que prèviament s'ha efectuat anamnesi i exploració física completa, així com radiologia simple, si escau.

** En el cas que la tècnica de primera elecció (sigui RM o una altra prova de diagnòstic per la imatge) no aporti informació conclouent.

*** Grau d'acord màxim en totes les indicacions.

CP: Consens professional.

Md: Mediana de la 2a. ronda de votacions.

E- TÒRAX

24

Recomanacions i criteris d'indicació de tomografia computada i ressonància magnètica

LOCALITZACIÓ	QUADRE CLÍNIC/SOSPITA DIAGNÒSTICA	TÈCNICA PRIMERA ELECCIÓ (grau de recomanació)*	TÈCNICA COMPLEMENTÀRIA (tècnica de 2a. elecció)**	OBSERVACIONS ***
CAIXA TORÀCICA	Traumatisme toràcic	RX simple (CP Md: 9)	TC (CP Md: 9)	TC no està indicada en dolor toràcic recurrent.
	Malformacions	RX simple (CP Md: 9)	TC (CP Md: 9)	
MEDIASTÍ	Estadiatge neoplàsia	TC (CP Md: 9)		
	Aneurisma aòrtic. Dissecció	TC (CP Md: 9)		Depenen de disponibilitat AngioTC o Medicina Nuclear.
	Tromboembolisme pulmonar	Angio TC (CP Md: 9)		Depenen de disponibilitat AngioTC o Medicina Nuclear.
	Alteracions morfològiques silueta cardiomediastínica	RX simple (CP Md: 9)	TC (CP Md: 9)	
	Avaluació canal raquidi en masses mediastíniques	RM (CP Md: 9)		
PARÈNQUIMA	Bronquièctasi/Emfisema	RX simple (CP Md: 9)	TC Alta definició(CP Md: 9)	
	Valoració malalties intersticials	RX simple (CP Md: 9)	TC Alta definició(CP Md: 9)	
	Estadiatge. Recerca metàstasi	RX simple (CP Md: 9)	TC (CP Md: 9)	
	Seguiment postquirúrgic	RX simple (CP Md: 9)	TC (CP Md: 9)	
	Hemoptisi	RX simple (CP Md: 9)	TC (CP Md: 9)	
	Extensió tumors àpex pulmonar	TC helicoidal (CP Md: 9)	RM (CP Md: 9)	RM no està indicada en estudi de lesions de parènquima.
	Plexopatia braquial	RM (CP Md: 9)		RM no està indicada en estudi extensió, excepte àpex.
PLEURA	Embassament pleural	RX simple (CP Md: 9)	TC (CP Md: 9)	
	Tumor pleural	RX simple (CP Md: 9)	TC (CP Md: 9)	
COR	Valoració arc aòrtic	RM / TC multidetector (CP Md: 9)		RM no està indicada en l'infart i valoració coronària.
	Morfologia cardíaca	Ecocardiograma (CP Md: 9)	RM (CP Md: 9)	
	Dissecció aòrtica	Angio TC (CP Md: 9)	RM (CP Md: 9)	
	Lesions pericàrdiques no valorades per ecografia	TC (CP Md: 9)		
	Pericarditis. Valoració calcificació	TC (CP Md: 9)		
	Valoració lesions tumorals intracardíacques	RM (CP Md: 9)		
MAMA (1) (les exploracions inicials d'elecció són sempre mamografia, ecografia mamària)	Detecció i cribratge en pacients amb pròtesi	RM (CP Md: 9)		RM no està indicada en cribratge poblacional.
	Detecció lesions múltiples o neoplàsia multifocal	RM (CP Md: 9)		
	Diagnòstic en calcificacions mamogràfiques dubtoses	RM (CP Md: 9)		
	Diferenciació entre fibrosi i recidiva en mama tractada per càncer	RM (CP Md: 7)		
	Estudi preoperatori càncer mama per descartar neoplàsia multifocal	RM (CP Md: 9)		

* Es considera que prèviament s'ha efectuat anamnesi i exploració física completa, així com radiologia simple, si escau.

** En el cas que la tècnica de primera elecció (sigui RM o una altra prova de diagnòstic per la imatge) no aportí informació conclouent.

*** Grau d'acord màxim en totes les indicacions.

CP: Consens professional.

Md: Mediana de la 2a. ronda de votacions.

(1) Per a l'exploració de mama és imprescindible la realització d'exploracions dinàmiques, amb possibilitat d'escombrar tota l'àrea en un temps inferior a mig minut.

F- ABDOMEN

LOCALITZACIÓ	QUADRE CLÍNIC/SOSPITA DIAGNÒSTICA	TÈCNICA PRIMERA ELECCIÓ (grau de recomanació)*	TÈCNICA COMPLEMENTÀRIA (tècnica de 2a. elecció)**	OBSERVACIONS ***
FETGE	Valoració tumoral (primitiva o metastàsica)	TC (CP Md: 8)		TC no està indicada en hepatopatia crònica llevat de marcadors tumorals.
	Icterícia	Ecografia (CP Md: 9)		Segons el resultat de l'ecografia s'ha de fer a continuació TC o RM.
	Estratègia tractament quirúrgic metastasi hepàtica	TC (CP Md: 9)	RM (CP Md: 9)	RM no està indicada en hepatopatia crònica.
	Hemocromatosi	RM (CP Md: 9)		
	Caracterització lesió focal detectada i no aclarida per altres tècniques	TC (CP Md: 8)	RM (CP Md: 9)	
VIA BILIAR	Coledocolitiasi	Ecografia convencional (CP Md: 9)	ColangioRM (CP Md: 8)	
	Avaluació postquirúrgica litiasi coledocal residual	ColangioRM (CP Md: 9)		RM no està indicada en estudi litiasi biliar.
PÀNCREES	Pancreatitis	TC (CP Md: 9)		
	Estadiatge tumoració	TC (CP Md: 9)	RM (CP Md: 9)	
RONYÓ/ RETROPERI- TONEU	Traumatisme	Ecografia convencional (CP Md: 9)	TC (CP Md: 9)	
	Estadiatge tumoració	TC (CP Md: 9)		
	Litiasi renal	Ecografia convencional (CP Md: 9)	TC (CP Md: 9)	
	Invasió tumoral vena cava	TC (CP Md: 9)	RM (CP Md: 9)	RM no està indicada en quist renal no hemorràgic.
	Fibrosi retroperitoneal	TC (CP Md: 9)		
	Extensió tumor renal en sensibilitat al contrast	RM (CP Md: 9)		
GLÀNDULES SUPRARENALS	Estadiatge	TC (CP Md: 9)		
	Tumors	TC (CP Md: 9)		
	Valoració còrtex renal	TC (CP Md: 9)		
	Caracterització massa	TC (CP Md: 9)	RM (CP Md: 9)	
PELVIS	Criptorquídia	Ecografia (CP Md: 9)	RM (CP Md: 9)	
	Neoplàsia prostàtica	Ecografia transrectal + biòpsia (CP Md: 9)	RM (CP Md: 9)	
	Malformacions congènites anorectals/genitourinàries	RM (CP Md: 9)		
	Diagnòstic tumors endometri i ovari	Ecografia transvaginal (CP Md: 9)	TC per l' ovari (CP Md: 9)	
	Estadiatge tumors endometri	RM (CP Md: 9)		
	Estadiatge tumors ovari	TC (CP Md: 9)	RM (CP Md: 9)	
	Estadiatge tumors cèrvix	RM (CP Md: 9)		
	Malformacions fetals	Ecografia (CP Md: 9)	RM (CP Md: 9)	

* Es considera que prèviament s'ha efectuat anamnesi i exploració física completa, així com radiologia simple, si escau.

** En el cas que la tècnica de primera elecció (RM o una altra prova de diagnòstic per la imatge) no aportí informació conclouent.

*** Grau d'acord màxim en totes les indicacions.

CP: Consens professional.

Md: Mediana de la segona ronda de votacions.

LOCALITZACIÓ	QUADRE CLÍNIC/SOSPITA DIAGNÒSTICA	TÈCNICA PRIMERA ELECCIÓ (grau de recomanació*)	TÈCNICA COMPLEMENTÀRIA (tècnica de 2a. elecció)**	OBSERVACIONS ***
ABDOMEN EN GENERAL	Traumatisme agut sever	TC (CP Md: 9)		
	Estadiatge neoplàsies origen abdominal	TC (CP Md: 9)		
	Aneurisma aòrtic	Ecografia abdominal (CP Md: 9)	TC (CP Md: 9)	
	Col·leccions abdominals. Dolor abdominal agut	Ecografia convencional (CP Md: 9)	TC (CP Md: 9)	
	Diverticulitis/Malaltia Crohn	TC (CP Md: 9)		Es considera com exploració inicial el trànsit de budell prim.
	Estudi patologia melsa	Ecografia convencional (CP Md: 9)	TC (CP Md: 9)	
	Apendicitis	Ecografia convencional (CP Md: 9)	TC (CP Md: 9)	
Oclusió	RX simple (CP Md: 9)	TC (CP Md: 9)		
ALTRES NEOPLÀSIES	Estadiatge neoplàsia testicle/pròstata	TC (CP Md: 9)	RM (CP Md: 9)	
	Estadiatge limfomes	TC (CP Md: 9)		

* Es considera que prèviament s'ha efectuat anamnesi i exploració física completa, així com radiologia simple, si escau.

** En el cas que la tècnica de primera elecció (RM o una altra prova de diagnòstic per la imatge) no aportí informació conclouent.

*** Grau d'acord màxim en totes les indicacions.

CP: Consens professional.

Md: Mediana de la segona ronda de votacions.

G-SISTEMA NERVIÓS. CRANI

LOCALITZACIÓ	QUADRE CLÍNIC/SOSPITA DIAGNÒSTICA	TÈCNICA PRIMERA ELECCIÓ (grau de recomanació)*	TÈCNICA COMPLEMENTÀRIA (tècnica de 2a. elecció)**	OBSERVACIONS ***
PATOLOGIA DE SUBSTÀNCIA BLANCA I METABÒLICA	Estudi patologia substància blanca i metabòlica	RM (A)	TC (CP Md: 9)	TC en alguns casos urgents, absència, dificultat o impossibilitat de practicar RM. No està indicada RM per al seguiment d'esclerosi múltiple.
MALFORMACIONS CONGÈNITES	Malformacions congènites	RM (C)	TC (CP Md: 9)	TC en absència, dificultat o impossibilitat de practicar RM.
MALALTIES DEGENERATIVES	Degeneració olivopontocerebel·losa	RM (CP Md: 9)		No està indicada TC. Tampoc no està indicada RM en atròfia cerebral o Alzheimer.
	Demència vascular	RM (CP Md: 9)		
	Síndrome Korsakov	RM (CP Md: 9)		
DEMÈNCIA	Demència	TC (B)	RM (CP Md: 9)	Si la clínica ho justifica o per fer diagnòstic diferencial.
LESIONS EXPANSIVES	Lesions supratentorials	TC (B)		
	Hematoma subdural	TC (B)		
	Estudi prequirúrgic	RM (B)	TC (CP Md: 9)	
	Caracterització tumoral	RM (B)		
	Seguiment postquirúrgic/postradioteràpia	RM (B)	TC (CP Md: 8,5)	TC en absència, dificultat o impossibilitat de practicar RM.
	Tumor fossa posterior	RM (B)		
	Recerca metàstasi	RM (B)		
	Estudi d'extensió tumoral	RM (B)		
	Classificació (espectroscòpia, perfusió, difusió, etc.)	RM (B)		
HIPÒFISI	Patologia hipofítica	RM (B)	TC (CP Md: 9)	TC sempre davant sospita lesió òssia o extensió al si cavernós i si esfenoide. La TC és exploració prequirúrgica.
PATOLOGIA VASCULAR	Accident vascular agut	TC (B)		No està indicada RM en accident vascular cerebral agut.
	Malformacions arteriovenoses	AngioRM/RM (CP Md: 9)	AngioTC/TC (CP Md: 9)	
	Despistatge d'aneurismes	AngioTC/AngioRM (CP Md: 8)		
	Valoració hemorràgia aguda	TC (C)		No està indicada RM en valoració hemorràgia aguda.
	Infart lacunar	RM (B)		
	Infart tronc cerebral i fossa posterior	RM (B)		
	Valoració hemorràgia crònica	RM (B)		
TRAUMATISME CRANIAL SEVER	En fase aguda	TC (B)	RM (CP Md: 9)	RM per a valoració dany neuronal. No està indicada RM en traumatisme banal.

* Es considera que prèviament s'ha efectuat anamnesi i exploració física completa, així com radiologia simple, si escau.

** En el cas que la tècnica de primera elecció (sigui RM o una altra prova de diagnòstic per la imatge) no aporti informació conclouent.

*** Grau d'acord màxim en totes les indicacions.

CP: Consens professional.

Md: Mediana de la 2a. ronda de votacions.

LOCALITZACIÓ	QUADRE CLÍNIC/SOSPITA DIAGNÒSTICA	TÈCNICA PRIMERA ELECCIÓ (grau de recomanació)*	TÈCNICA COMPLEMENTÀRIA (tècnica de 2a. elecció)**	OBSERVACIONS ***
CEFALEA	Cefalea aguda intensa o posttraumàtica	TC (B)	RM (CP Md: 9)	RM en llarga evolució i TC no és conclouent en sospita de meningitis o d'aneurisma no trencat. No està indicada TC per cefalea crònica.
EPILÈPSIA	Estudi epilèpsia	TC (B)	RM (CP Md: 9)	RM només si TC prèvia normal. No està indicada RM per a seguiment d'epilèpsia; en crisis infantils i epilèpsies ben controlades no aporta res.
HIDROCEFÀLIA	Seguiment de tractament	TC (B)		
OÏDA INTERNA	Valoració caixa timpànica i estructures òssies	TC (B)		
	Patologia parells cranials	RM (B)		No està indicada TC per a valoració de VII i VIII parells cranials.
LESIONS FOSSA POSTERIOR	Estudi lesions fossa posterior	RM (A)		No està indicada TC llevat en casos d'urgència.

* Es considera que prèviament s'ha efectuat anamnesi i exploració física completa, així com radiologia simple, si escau.

** En el cas que la tècnica de primera elecció (sigui RM o una altra prova de diagnòstic per la imatge) no aporti informació conclouent.

*** Grau d'acord màxim en totes les indicacions.

CP: Consens professional.

Md: Mediana de la 2a. ronda de votacions.

H- Quadre resum d'indicació de tomografia computada com a tècnica de primera elecció

CRANI. SISTEMA NERVIÓS

Demència (B).
 Lesions expansives supratentorials (B), hematoma subdural (B).
 Patologia vascular: accident vascular agut (B), valoració hemorràgia aguda (C).
 Despistatge d'aneurismes (AngioTAC) (CP).
 Traumatisme cranial sever (B).
 Cefalea: cefalea aguda intensa o posttraumàtica (B).
 Estudi epilèpsia (B).
 Seguiment de tractament d'hidrocefàlia (B).
 Oïda interna: valoració caixa timpànica i estructures òssies (B).

CAP I COLL

Òrbita: Només lesions orbitàries (CP), traumatisme (valorar irradiació cristal·li) (CP).
 Base del crani: avaluació estructures òssies (CP).
 Laringe: estudi extensió en neoplàsies (CP).
 Malformacions facials (C).

SISTEMA MUSCULOSQUELÈTIC

EN CAP CAS ÉS TÈCNICA D'ELECCIÓ.

COLUMNA I PELVIS

Columna cervical: tumor ossi i/o paravertebral (CP), fractura vertebral (CP).
 Columna dorsal: tumor ossi i/o paravertebral (CP), radiculopatia evident (CP).
 Columna lumbar: radiculopatia L3-S1 (CP), espondilodiscitis (C), tumor paravertebral (CP).
 Pelvis: Fractura o tumor ossi (CP).

TÒRAX

Mediastí: estadiatge neoplàsia (CP), aneurisma aòrtic (CP), dissecció (CP), tromboembolisme pulmonar (CP).
 Parènquima: extensió de tumors de l'àpex pulmonar -TC helicoidal- (CP).
 Cor: dissecció aòrtica -AngioTC- (CP), lesions pericàrdiques no valorades per ecografia (CP), pericarditis (CP), valoració calcificació (CP), valoració arc aòrtic -TC multidetector- (CP).
 Mama: estudi preoperatori de càncer de mama per descartar neoplàsia multifocal (CP), estadiatge tumoral (CP).

ABDOMEN

Fetge: valoració tumoral (CP), estratègia de tractament quirúrgic de metàstasi hepàtica (CP), caracterització lesió focal detectada i no aclarida per altres tècniques (CP).

Pàncrees: pancreatitis (CP), estadiatge de tumoració (CP).

Ronyó/Retroperitoneu: estadiatge de tumoració (CP), invasió tumoral de la vena cava, fibrosi retroperitoneal (CP).

Glàndules suprarenals: estadiatge (CP), tumors (CP), valoració còrtex renal (CP), caracterització de massa (CP).

Pelvis: estadiatge tumors ovari (CP).

Abdomen en general: traumatisme agut sever (CP), estadiatge neoplàsies origen abdominal (CP), diverticulitis/malaltia de Crohn (CP).

Altres neoplàsies: estadiatge de neoplàsia de testicle (CP), pròstata (CP), estadiatge de limfomes (CP).

PATOLOGIA VASCULAR

Despistatge d'aneurismes en vasos intracranials -AngioTC- (CP).

Abdomen-pelvis: aneurisma aòrtic, planificació quirúrgica -AngioTC- (CP), estenosis i aneurismes d'arteries viscerals -AngioTC- (CP), obstrucció crònica aortoiliaca -AngioTC- (CP), trombosi venosa pelviana-Angio TC- (CP), Estudi arbre portal -Angio TC- (CP).

(A) Recomanació procedent d'estudis clínics controlats aleatoris, metaanàlisis.

(B) Recomanació procedent d'estudis experimentals robustos o d'estudis observacionals.

(C) Recomanació segons l'opinió d'experts, avalada per autoritats en la matèria.

(CP) Recomanació procedent del consens professional utilitzant el mètode del grup nominal.

El grau d'acord ha estat màxim en totes les indicacions.

Abans de fer la sol·licitud de proves diagnòstiques d'alta tecnologia cal haver dut a terme prèviament una anamnesi correcta i una exploració física exhaustiva, així com haver sol·licitat proves diagnòstiques de menor complexitat (radiologia simple, ecografia, etc.).

I- Quadre resum d'indicació de ressonància magnètica com a tècnica de primera elecció

CRANI. SISTEMA NERVIÓS

Patologia de substància blanca i metabòlica (A).

Malformacions congènites (C).

Malalties degeneratives: degeneració olivopontocerebelosa (CP), demència vascular (CP), Korsakof (CP).

Lesions expansives: estudi prequirúrgic (B), classificació (B), tumor fossa posterior (B), recerca metastasis (B), estudi extensió tumoral (B), seguiment postquirúrgic/postradioteràpia (B), caracterització tumoral (B).

Hipòfisi: patologia hipofítica (B).

Patologia vascular: infart llacunar (B), infart tronc cerebral i fossa posterior (B), valoració hemorràgia crònica (B), malformacions arteriovenoses (CP), despistatge d'aneurismes - AngioRM- (CP).

Oïda interna: patologia parells cranials (B).

Lesions fossa posterior: estudi lesions fossa posterior (A).

CAP I COLL

Articulació temporomandibular: avaluació disfunció ATM i del seguiment terapèutic (B), estudi del menisc (B), malformació o displàsia de còndil (B).

Òrbita: lesions tumorals i pseudotumor inflamatori (CP), neuritis òptica (CP), patologia musculatura extrínseca (CP), valoració de coroides davant cristal·lí opac (alta resolució) (CP), malformacions vasculars (CP).

Base de crani: malformacions vasculars (CP), fistules carotidocavernoses (CP).

Lesions de coll, paratiroides, tiroides: estadiatge i diagnòstic tumoral (CP).

SISTEMA MUSCULOSQUELÈTIC

Parts toves: estudi d'extensió tumoral (B), estudi lesió tendinosa (CP.)

Os: extensió local de tumor ossi (CP), necrosi òssia (CP).

Genoll: lesió meniscal, valoració quirúrgica (CP), lesió aguda lligaments creuats/laterals (CP), sospita de lesió sinovial crònica (CP), sospita de lesió osteocondral (CP), condromalàcia rotuliana (CP).

Espatlla: lesió aguda manegot dels rotatoris (B), lesió susceptible de tractament quirúrgic (CP), lesió de rodet o glenoides (CP), inestabilitat crònica d'espalla (CP).

Turvell: lesió tendinosa o lligamentosa susceptible de tractament quirúrgic (CP), necrosi avascular (CP), lesió sinovial crònica (CP), inestabilitat crònica (CP).

Maluc: necrosi avascular (CP), osteoporosi transitòria (CP), lesió sinovial crònica (CP).

Colze: sospita de lesió osteocondral (CP), sospita de lesió sinovial crònica (CP), necrosi avascular (CP).

Mà/canell: lesió fibrocartílag, lligament triangular (CP), sospita lesió sinovial crònica (CP), necrosi avascular (CP).

COLUMNA I PELVIS

Columna cervical: radiculopatia evident (CP), fuet cervical amb sospita de subluxació (CP), clínica piramidal d'origen medul·lar (CP), tumor paravertebral (CP), lesió medul·lar; esclerosi múltiple (CP), tumor ossi (CP).

Columna dorsal: lesió medul·lar (no en esclerosi múltiple) (CP), lesió discal (CP), tumor paravertebral (CP).

Columna lumbar: radiculopatia per sobre L3 (CP), radiculopatia amb TC negativa (CP), estenosi de canal: estudi preoperatori (CP), tumor paravertebral (CP), valoració postoperatoria (CP).

Medul·la: sospita de lesió medul·lar de qualsevol etiologia (CP), sospita de lesió medul·lar traumàtica (CP).

TÒRAX

Mediastí: avaluació canal raquidi en masses mediastíniques (CP).

Parènquima: plexopatia braquial (CP).

Cor: valoració arc aòrtic (CP), lesions tumorals intracardíaques (CP).

Mama: detecció i cribratge en pacients amb pròtesi (CP), detecció de lesions múltiples o neoplàsia multifocal (CP), diagnòstic en calcificacions mamogràfiques dubtoses (CP), diferenciació entre fibrosi i recidiva en mama tractada per càncer (CP), estudi preoperatori de càncer de mama per descartar neoplàsia multifocal (CP).

ABDOMEN

Fetge: hemocromatosi (CP).

Ronyó/Retroperitoneu: extensió tumor renal amb sensibilitat al contrast (CP).

Pelvis: malformacions congènites anorectals/genitourinàries (CP), estadiatge tumors endometri (CP), estadiatge tumors de cèrvix (CP).

PATOLOGIA VASCULAR

Vasos intracranials: trombosi venosa (CP).

Troncs supraaòrtics: seguiment de l'endarteriectomia -AngioRM- (CP), síndrome del furt de la subclàvia -AngioRM- (CP).

(A) Recomanació procedent d'estudis clínics controlats aleatoris, metaanàlisis.

(B) Recomanació procedent d'estudis experimentals robustos o d'estudis observacionals.

(C) Recomanació segons l'opinió d'experts, avalada per autoritats en la matèria.

(CP) Recomanació procedent del consens professional utilitzant el mètode del grup nominal.

El grau d'acord ha estat màxim en totes les indicacions.

Abans de fer la sol·licitud de proves diagnòstiques d'alta tecnologia cal haver dut a terme prèviament una anamnesi correcta i una exploració física exhaustiva, així com haver sol·licitat proves diagnòstiques de menor complexitat (radiologia simple, ecografia, etc.).

PARTS TOVES	Ronda	Puntuacions (N=10)										Medianes
Estudi lesió tendinosa: RM (1a. elecció)	1a.	7	3	8	3	7	6	7	7	6	6	6,5
	2a.	5	3	9	9	8	7	6	8	8	7	7,5
Avaluació lesió traumàtica muscular: Ecografia parts toves (1a. elecció)	1a.	8	7	8	8	8	7	9	9	9	7	8
	2a.	8	8	8	9	8	8	9	9	9	8	8
Hematoma/Trencament fibril·lar: Ecografia de parts toves (1a. elecció)	1a.	8	7	9	8	7	8	9	9	9	7	8
	2a.	8	8	9	9	8	8	9	9	9	8	8,5
Valoració calcificacions: RX simple (1a. elecció)	1a.	8	7	9	9	9	9	7	9	9	7	9
	2a.	8	8	9	9	8	9	8	9	9	9	8,5
Valoració calcificacions: TC de 2a. elecció (1a. elecció: RX simple)	1a.	4	6	9	9	8	4	9	9	9	9	9
	2a.	6	3	9	9	8	7	8	6	6	8	7,5

OS	Ronda	Puntuacions (N=10)										Medianes
Extensió local de tumor ossi: RM (1a. elecció)	1a.	6	8	9	9	9	9	9	8	9	9	9
	2a.	8	8	9	9	9	9	9	9	9	9	9
Necrosi òssia: RM (1a. elecció)	1a.	7	3	9	5	9	9	9	9	9	7	9
	2a.	8	8	9	9	9	9	8	9	9	9	9
Diagnòstic osteomielitis: TC/RM de 2a. elecció (1a. elecció: RX simple + Med. Nuclear (B))	1a.	4	6	8	7	9	8	9	8	8	8	8
	2a.	6	5	8	9	9	8	9	9	9	8	8,5
Valoració osteomielitis postquirúrgica: TC/RM de 2a. elecció (1a. elecció: RX simple (B))	1a.	4	6	8	7	9	6	7	6	6	8	6,5
	2a.	6	5	8	9	9	6	3	7	7	8	7
Valoració calcificacions: RX simple (1a. elecció)	1a.	8	7	9	9	9	9	5	9	9	7	9
	2a.	8	8	9	9	8	9	9	9	9	9	9
Valoració calcificacions: TC de 2a. elecció (1a. elecció: RX simple)	1a.	4	6	9	9	7	6	9	8	9	8	8
	2a.	5	6	9	9	6	8	9	8	7	6	7,5
Fractures òssies ocultes o d'estrès: RX simple (1a. elecció)	1a.	5	7	7	9	9	1	4	9	9	5	7
	2a.	8	8	8	9	9	7	5	9	9	9	8,5
Fractures òssies ocultes o d'estrès: RM de 2a. elecció (1a. elecció: RX simple)	1a.	4	6	8	7	9	7	7	9	9	8	7,5
	2a.	8	8	9	9	9	9	7	9	9	9	9

GENOLL	Ronda	Puntuacions (N=10)										Medianes
Lesió meniscal. Valoració quirúrgica: RM (1a. elecció)	1a.	7	6	9	9	9	7	9	9	9	9	9
	2a.	8	8	9	9	9	8	9	9	9	9	9
Lesió aguda lligaments creuats/laterals: RM (1a. elecció)	1a.	7	6	9	9	9	8	9	9	9	9	9
	2a.	8	8	9	9	9	9	9	9	9	9	9
Sospita lesió sinovial crònica: RM (1a. elecció)	1a.	7	7	9	8	9	8	9	9	9	7	8,5
	2a.	8	8	9	9	9	9	9	9	9	9	9
Sospita lesió osteocondral: RM (1a. elecció)	1a.	8	3	9	5	9	8	9	9	9	5	9
	2a.	8	6	9	9	9	9	9	9	9	8	9
Condromalàcia rotular: RM (1a. elecció)	1a.	7	5	9	9	9	6	9	9	9	7	9
	2a.	8	6	9	9	9	9	9	9	9	8	9
Sospita lesió osteocondral: TC de 2a. elecció per a valoració degenerativa osteocondral/valoració prequirúrgica pròtesi (1a. elecció: RM)	1a.	4	6	8	5	9	8	5	6	7	8	6,5
	2a.	6	5	8	9	7	8	7	7	7	7	7
Traumatisme: RX simple (1a. elecció)	1a.	8	8	9	9	9	9	3	9	9	8	9
	2a.	8	8	9	9	9	9	4	9	9	9	9
Traumatisme: TC de 2a. elecció (1a. elecció: RX simple)	1a.	8	7	9	5	8	7	4	6	5	6	6,5
	2a.	7	8	9	7	9	7	4	8	8	9	8

ESPATLLA	Ronda	Puntuacions (N=10)										Medianes
Lesió susceptible de tractament quirúrgic: RM (1a. elecció)	1a.	8	5	9	5	9	9	7	8	8	7	8
	2a.	8	8	9	7	9	8	9	9	9	8	8,5
Lesió rodet o cavitat glenoide: RM (1a. elecció)	1a.	8	3	9	9	9	9	8	7	7	6	8
	2a.	8	7	9	9	9	8	9	9	9	8	9
Inestabilitat crònica d'espalla: RM (1a. elecció)	1a.	4	3	9	9	9	7	8	7	7	8	7,5
	2a.	8	6	9	9	9	8	9	9	9	8	9
Inestabilitat crònica d'espalla: Artrografia TC de 2a. elecció (1a. elecció: RM)	1a.	6	7	9	5	7	6	6	9	9	8	7
	2a.	8	6	9	7	9	7	9	8	9	8	8

TURMELL	Ronda	Puntuacions (N=10)										Medianes
Lesió tendinosa o lligamentosa susceptible de tractament quirúrgic: RM (1a. elecció)	1a.	8	3	9	8	9	5	7	9	9	7	8,5
	2a.	8	7	9	7	8	9	6	9	9	9	9
Necrosi avascular: RM (1a. elecció)	1a.	8	4	9	8	9	9	9	9	9	6	9
	2a.	8	8	9	9	8	9	9	9	9	8	9
Necrosi avascular: TC de 2a. elecció (1a. elecció: RM)	1a.	6	7	9	9	9	7	7	4	9	6	7,5
	2a.	6	7	8	9	8	8	7	7	9	9	8
Lesió sinovial crònica: RM (1a. elecció)	1a.	8	7	9	8	9	8	7	9	9	8	8,5
	2a.	8	8	9	9	9	9	9	9	9	8	9
Inestabilitat crònica: RM (1a. elecció)	1a.	6	3	9	8	9	3	7	9	9	8	8
	2a.	8	4	9	8	8	7	7	9	9	7	8
Síndrome compressió nerviosa. Túnel tarsà: EMG (1a. elecció)	1a.	7	7	9	5	9	7	9	9	9	8	8,5
	2a.	8	8	9	7	9	8	9	9	9	9	9
Síndrome compressió nerviosa. Túnel tarsà: RM de 2a. elecció (1a. elecció: EMG)	1a.	6	6	9	5	9	6	9	7	9	8	7,5
	2a.	6	7	9	7	9	8	9	7	9	8	8

MALUC	Ronda	Puntuacions (N=7)										Medianes
Necrosi avascular: RM (1a. elecció)	1a.	--	8	9	9	9	8	6	--	--	9	9
	2a.	--	9	8	9	9	9	7	--	--	9	9
Necrosi avascular: TC (2a. elecció) per a valoració prequirúrgica de pròtesi (1a. elecció: RM)	1a.	--	7	9	9	5	9	8	--	--	8	8
	2a.	--	9	9	9	7	8	8	--	--	8	8
Osteoporosi transitòria: RM (1a. elecció)	1a.	--	8	8	9	9	8	7	--	--	9	8
	2a.	--	9	9	9	9	9	8	--	--	8	9
Lesió sinovial crònica: RM (1a. elecció)	1a.	--	8	9	9	9	8	9	--	--	9	9
	2a.	--	9	9	9	9	9	9	--	--	9	9
Displàsia congènita: RX simple (1a. elecció)	1a.	--	8	9	9	8	9	2	--	--	9	9
	2a.	--	9	9	9	9	9	7	--	--	9	9
Displàsia congènita: RM 2a. elecció (1a. elecció: RX)	1a.	--	7	9	9	8	8	4	--	--	6	8
	2a.	--	8	9	9	9	8	9	--	--	7	9

ARTICULACIÓ SACROILÍACA	Ronda	Puntuacions (N=7)										Medianes
Patologia inflamatòria: RX simple (1a. elecció)	1a.	--	8	9	9	9	6	5	--	--	8	8
	2a.	--	8	9	9	9	9	7	--	--	9	9
Patologia inflamatòria: TC 2a. elecció (1a. elecció: RX simple)	1a.	--	7	9	5	8	6	5	--	--	7	7
	2a.	--	8	8	7	7	8	7	--	--	8	8

COLZE	Ronda	Puntuacions (N=7)										Medianes
Sospita lesió osteocondral: RM (1a. elecció)	1a.	---	6	9	5	9	8	8	---	---	9	8
	2a.	---	8	9	7	8	8	9	---	---	9	8
Sospita lesió sinovial crònica: RM (1a. elecció)	1a.	---	8	9	9	9	8	8	---	---	9	9
	2a.	---	9	9	9	9	8	9	---	---	9	9
Necrosi avascular: RM (1a. elecció)	1a.	---	8	9	9	9	8	7	---	---	9	9
	2a.	---	8	9	9	9	9	9	---	---	9	9
Necrosi avascular: TC de 2a. elecció (1a. elecció: RM)	1a.	---	6	8	9	8	7	8	---	---	7	8
	2a.	---	8	9	7	8	8	6	---	---	7	8
Síndrome compressió nerviosa: EMG (1a. elecció)	1a.	---	8	9	9	9	9	9	---	---	9	9
	2a.	---	9	9	9	9	9	8	---	---	9	9
Síndrome compressió nerviosa: RM de 2a. elecció (1a. elecció: EMG)	1a.	---	7	9	9	9	4	8	---	---	7	8
	2a.	---	8	9	9	9	6	9	---	---	8	9
Traumatisme: RX simple (1a. elecció)	1a.	---	8	9	9	9	9	7	---	---	9	9
	2a.	---	9	9	9	9	9	8	---	---	9	9
Traumatisme: TC de 2a. elecció (1a. elecció: RX simple)	1a.	---	8	9	9	8	9	8	---	---	7	8
	2a.	---	9	9	9	8	8	7	---	---	8	8

MÀ/CANELL	Ronda	Puntuacions (N=7)										Medianes
Lesió fibrocartílag. Lligament triangular: RM (1a. elecció)	1a.	---	8	9	9	8	8	8	---	---	9	8
	2a.	---	8	9	9	8	8	8	---	---	8	8
Sospita lesió sinovial crònica: RM (1a. elecció)	1a.	---	8	9	9	9	8	7	---	---	9	9
	2a.	---	9	9	9	9	8	8	---	---	9	9
Necrosi avascular: RM (1a. elecció)	1a.	---	8	8	9	9	8	8	---	---	9	8
	2a.	---	9	9	9	9	9	8	---	---	9	9
Necrosi avascular: TC de 2a. elecció (1a. elecció: RM)	1a.	---	7	8	9	8	8	7	---	---	7	8
	2a.	---	8	9	9	9	9	8	---	---	8	9
Traumatisme: RX simple (1a. elecció)	1a.	---	8	9	9	9	9	8	---	---	9	9
	2a.	---	9	9	9	9	9	8	---	---	9	9
Traumatisme: TC de 2a. elecció (1a. elecció: RX simple)	1a.	---	8	9	9	8	8	8	---	---	7	8
	2a.	---	9	9	9	9	8	8	---	---	8	9

ARTICULACIÓ TEMPOROMANDIBULAR	Ronda	Puntuacions (N=9)										Medianes
Malformació o displàsia còndil: TC de 2a. elecció (1a. elecció: RM (B))	1a.	9	9	9	9	9	3	8	8	8	9	
	2a.	9	9	9	9	9	5	5	9	8	9	

ÒRBITA	Ronda	Puntuacions (N=9)									Medianes
Només lesions òssies orbitàries: TC (1a. elecció)	1a.	9	9	9	9	9	9	8	8	8	9
	2a.	9	9	9	9	9	9	9	9	9	9
Traumatisme (*): TC per a diagnòstic (1a. elecció)	1a.	9	9	8	1	9	9	8	8	8	8
	2a.	9	9	9	9	9	9	9	9	9	9
Lesions tumorals. Pseudotumor inflamatori: RM per a diagnòstic (1a. elecció)	1a.	9	9	9	9	9	7	8	9	9	9
	2a.	9	9	9	9	9	7	9	9	9	9
Neuritis òptica: RM per a diagnòstic (1a. elecció)	1a.	9	9	9	9	9	9	8	8	9	9
	2a.	9	9	9	9	9	9	8	9	9	9
Malformacions vasculares: RM per a diagnòstic (1a. elecció)	1a.	9	5	9	9	9	9	9	8	7	9
	2a.	9	9	9	9	9	9	8	9	8	9
Patologia músculatura extrínseca: RM (1a. elecció)	1a.	9	9	9	9	9	7	9	8	9	9
	2a.	9	9	9	9	9	7	8	9	9	9
Valoració coroides davant cristal·lí opac (alta resolució): RM per a diagnòstic (1a. elecció)	1a.	9	9	9	9	9	9	7	8	9	9
	2a.	9	9	9	9	9	9	7	9	9	9
Valoració exoftàlmia d'origen tiroïdal: RM de 2a. elecció (1a. elecció: Anàlisi hormonal)	1a.	9	9	8	1	9	7	8	5	9	8
	2a.	9	9	9	9	9	7	9	8	8	9

(*) Valorar irradiació del cristal·lí

BASE DE CRANI	Ronda	Puntuacions (N=9)									Medianes
Avaluació estructures òssies: TC per a diagnòstic (1a. elecció)	1a.	8	9	9	9	9	9	9	9	9	9
	2a.	9	9	9	9	9	9	9	9	9	9
Malformacions vasculares: RM per a diagnòstic (1a. elecció)	1a.	9	5	9	1	9	9	9	9	8	9
	2a.	9	9	9	9	9	9	9	9	8	9
Fístules carotidocavernoses: RM (1a. elecció)	1a.	9	5	8	1	9	9	9	8	8	8
	2a.	9	9	9	9	9	8	9	9	8	9

LESIONS COLL, PARATIROIDES, TIROIDES	Ronda	Puntuacions (N=9)									Medianes
Diagnòstic tumoral: PAAF guiada per ecografia (1a. elecció)	1a.	---	---	---	---	---	---	---	---	---	
	2a.	9	9	9	9	9	9	8	9	9	9
Diagnòstic tumoral: TC per a diagnòstic de 2a. elecció (1a. elecció: PAAF guiada per ecografia)	1a.	---	---	---	---	---	---	---	---	---	
	2a.	9	9	9	9	8	9	8	8	9	9
Estadiatge: RM per a diagnòstic (1a. elecció)	1a.	---	---	---	---	---	---	---	---	---	
	2a.	9	9	9	9	6	9	8	9	8	9
Estadiatge: TC per a diagnòstic de 2a. elecció (1a. elecció: RM)	1a.	---	---	---	---	---	---	---	---	---	
	2a.	9	9	9	9	6	9	8	7	9	9
Adenoma paratiroide: TC de 2a. elecció, sempre incloent el mediastí (1a. elecció: Anàlisi hormonal)	1a.	9	9	8	9	6	3	9	8	8	8
	2a.	9	9	9	9	9	3	8	5	8	9

LARINGE	Ronda	Puntuacions (N=9)									Medianes
Estudi extensió en neoplàsies: TC per a diagnòstic (1a. elecció)	1a.	8	9	8	9	9	9	9	8	8	9
	2a.	9	9	9	9	9	9	9	9	9	9

TRÀQUEA	Ronda	Puntuacions (N=9)									Medianes
Valoració estenosi: RX simple per a diagnòstic (1a. elecció)	1a.	9	9	8	9	6	7	5	9	9	9
	2a.	9	9	9	9	7	9	9	9	9	9
Valoració estenosi: TC –sempre helicoidal– de 2a. elecció (1a. elecció: RX simple)	1a.	9	9	8	9	8	9	8	9	9	9
	2a.	9	9	9	9	9	9	9	9	9	9

SINS	Ronda	Puntuacions (N=9)									Medianes
Problemes diagnòstics: RX simple per a diagnòstic (1a. elecció)	1a.	---	---	---	---	---	---	---	---	---	---
	2a.	9	9	9	9	8	7	7	9	9	9
Fracàs terapèutic: RX simple per a diagnòstic (1a. elecció)	1a.	---	---	---	---	---	---	---	---	---	---
	2a.	9	9	9	9	7	9	7	9	9	9
Problemes diagnòstics: TC de 2a. elecció (1a. elecció: RX simple)	1a.	---	---	---	---	---	---	---	---	---	---
	2a.	9	9	9	9	8	9	7	9	9	9
Fracàs terapèutic: TC de 2a. elecció (1a. elecció: RX simple)	1a.	---	---	---	---	---	---	---	---	---	---
	2a.	9	9	9	9	7	9	9	9	9	9

CAIXA TORÀCICA	Ronda	Puntuacions (N=9)									Medianes
Traumatisme toràctic: TC per a diagnòstic de 2a. elecció (1a. elecció: RX simple)	1a.	9	9	8	1	9	3	3	8	9	8
	2a.	9	9	9	9	9	9	8	9	9	9
Malformacions: TC per a diagnòstic de 2a. elecció (1a. elecció: RX simple)	1a.	9	9	8	1	9	3	3	8	9	8
	2a.	9	9	9	9	9	7	8	9	9	9

MEDIASTÍ	Ronda	Puntuacions (N=9)									Medianes
Estadiatge neoplàsia: TC per a diagnòstic (1a. elecció)	1a.	9	9	9	9	9	9	9	8	9	9
	2a.	9	9	9	9	9	9	9	9	9	9
Aneurisma aòrtic. Dissecció: Angiografia TC per a diagnòstic (1a. elecció)	1a.	---	---	---	---	---	---	---	---	---	---
	2a.	9	9	9	9	9	9	9	9	9	9
Tromboembolisme pulmonar: AngioTC per a diagnòstic (1a. elecció)	1a.	---	---	---	---	---	---	---	---	---	---
	2a.	9	9	9	9	9	9	9	9	8	9
Alteracions morfològiques silueta cardiomeiastínica: RX simple per a diagnòstic (1a. elecció)	1a.	9	9	9	9	8	7	7	9	9	9
	2a.	9	9	9	9	8	8	9	9	9	9
Alteracions morfològiques silueta cardiomeiastínica: TC de 2a. elecció (1a. elecció: RX simple)	1a.	9	9	9	9	9	9	9	9	9	9
	2a.	9	9	9	9	9	9	8	9	9	9
Avaluació canal raquídi en masses mediastíniques: RM per a diagnòstic (1a. elecció)	1a.	9	9	9	9	9	9	9	9	9	9
	2a.	9	9	9	9	9	4	9	9	9	9

PARÈNQUIMA	Ronda	Puntuacions (N=9)									Medianes
Bronquièctasi/Emfisema: TC per a diagnòstic de 2a. elecció (1a. elecció: RX simple)	1a.	9	9	9	9	9	9	9	9	9	9
	2a.	9	9	9	9	9	9	9	9	9	9
Valoració malalties intersticials: TC per a diagnòstic de 2a. elecció (1a. elecció: RX simple)	1a.	9	9	9	9	9	9	9	9	9	9
	2a.	9	9	9	9	9	9	9	9	9	9
Estadiatge. Recerca metàstasi: TC per a diagnòstic de 2a. elecció (1a. elecció: RX simple)	1a.	9	9	9	9	9	9	9	8	9	9
	2a.	9	9	9	9	9	9	9	9	9	9
Seguiment postquirúrgic: TC per a diagnòstic de 2a. elecció (1a. elecció: RX simple)	1a.	9	9	9	9	7	7	8	8	9	9
	2a.	9	9	9	9	9	7	9	9	9	9
Estudi embassament pleural en pneumectomies: TC per a diagnòstic de 2a. elecció (1a. elecció: RX simple)	1a.	9	9	9	1	3	6	6	8	9	8
	2a.	9	9	9	9	5	6	8	9	9	9
Hemoptisi: RX simple per a diagnòstic (1a. elecció)	1a.	9	9	9	9	8	9	4	8	9	9
	2a.	9	9	9	9	8	8	9	9	9	9
Hemoptisi: TC de 2a. elecció (1a. elecció: RX simple)	1a.	9	9	9	9	9	9	5	8	9	9
	2a.	9	9	9	9	9	9	9	9	9	9
Extensió tumors àpex pulmó: TC helicoidal per a diagnòstic (1a. elecció)	1a.	---	---	---	---	---	---	---	---	---	---
	2a.	9	9	9	9	8	9	---	9	9	9
Extensió tumors àpex pulmó: RM de 2a. elecció (1a. elecció: TC)	1a.	---	---	---	---	---	---	---	---	---	---
	2a.	---	9	9	9	9	9	8	9	9	9
Plexopatia braquial: RM per a diagnòstic (1a. elecció)	1a.	9	9	9	9	9	9	8	9	9	9
	2a.	9	9	9	9	9	9	9	9	9	9

PLEURA	Ronda	Puntuacions (N=9)									Medianes
Embassament pleural: TC per a diagnòstic de 2a. elecció (1a. elecció: RX simple)	1a.	9	9	9	9	7	3	3	8	9	9
	2a.	9	9	9	---	8	7	9	9	9	9
Tumor pleural: TC per a diagnòstic de 2a. elecció (1a. elecció: RX simple)	1a.	9	9	9	9	7	8	9	8	9	9
	2a.	9	9	9	---	8	9	9	9	9	9

COR	Ronda	Puntuacions (N=9)									Medianes
Valoració arc aòrtic: TC multidetector/ RM per a diagnòstic (1a. elecció)	1a.	9	9	7	1	7	7	2	8	8	8
	2a.	9	9	9	9	8	8	8	9	8	9
Dissecció aòrtica: AngioTC per a diag- nòstic de 2a. elecció (1a. elecció: RM)	1a.	---	---	---	---	---	---	---	---	---	---
	2a.	9	9	9	9	8	9	8	9	8	9
Valoració lesions tumorals intracardià- ques: RM per a diagnòstic (1a. elecció)	1a.	9	9	9	9	6	9	8	8	9	9
	2a.	9	9	9	9	7	7	9	9	9	9
Lesions pericardiàques no valorades per ecografia: TC per a diagnòstic (1a. elecció)	1a.	9	9	8	1	9	8	6	8	6	8
	2a.	9	9	9	9	7	8	8	9	8	9
Pericarditis. Valoració calcificació: TC per a diagnòstic (1a. elecció)	1a.	9	9	9	9	9	9	---	9	9	9
	2a.	9	9	9	9	7	9	9	9	9	9
Estudi morfologia cardíaca: Ecocardiograma per a diagnòstic (1a. elecció)	1a.	9	9	9	9	9	9	8	9	9	9
	2a.	9	9	9	9	9	9	9	9	9	9
Estudi morfologia cardíaca: RM de 2a. elecció (1a. elecció: Ecocardiograma)	1a.	9	9	8	9	6	7	7	9	8	9
	2a.	9	9	9	9	7	9	8	9	9	9

S'ha eliminat estudi de la funció ventricular.

MAMA (*)	Ronda	Puntuacions (N=9)									Medianes
Estudi prequirúrgic càncer mama (descartar neoplàsia multifocal): RM per a diagnòstic (1a. elecció)	1a.	---	---	---	---	---	---	---	---	---	---
	2a.	9	1	9	9	9	9	9	9	9	9
Detecció i cribratge en pacients amb pròtesi: RM per a diagnòstic (1a. elecció)	1a.	1	9	7	9	6	8	7	8	9	8
	2a.	9	9	9	9	7	8	9	9	8	9
Detecció lesions múltiples o neoplàsia multifocal: RM per a diagnòstic (1a. elecció)	1a.	7	9	9	1	7	8	7	9	9	8
	2a.	9	9	9	9	7	8	9	9	8	9
Diferenciació entre fibrosi i recidiva en mama tractada per càncer: RM per a diagnòstic (1a. elecció)	1a.	7	9	9	5	7	7	8	9	3	7
	2a.	7	9	9	5	7	7	7	9	9	7

(*) Les exploracions d'elecció inicials són sempre la mamografia i l'ecografia mamària.

TRONCS SUPRAAÒRTICS	Ronda	Puntuacions (N=9)									Medianes
Patologia obstructiva crònica (bifurcació): AngioRM de 2a. elecció (1a. elecció: Ecografia Doppler per a diagnòstic)	1a.	9	9	8	9	7	9	9	9	9	9
	2a.	9	9	9	9	8	9	9	9	8	9
Seguiment endarteriectomia: AngioRM per a diagnòstic (1a. elecció)	1a.	9	9	8	9	7	7	7	8	9	8
	2a.	8	9	9	9	8	8	8	9	8	8
Síndrome furt subclàvia: AngioRM per a diagnòstic (1a. elecció)	1a.	9	9	8	6	7	8	8	8	8	8
	2a.	8	9	8	9	8	8	9	9	8	8
Malaltia oclusiva: AngioRM de 2a. elecció (1a. elecció: Ecografia Doppler per a diagnòstic)	1a.	9	9	8	6	7	7	7	8	8	8
	2a.	8	9	8	9	7	7	8	9	8	8

TÒRAX	Ronda	Puntuacions (N=9)									Medianes
Aneurisma aòrtic. Dissecció: AngioRM de 2a. elecció (1a. elecció: TC per a diagnòstic)	1a.	---	---	---	---	---	---	---	---	---	---
	2a.	8	9	8	9	9	9	8	9	8	9
Seguiment empelt arterial: AngioTC/AngioRM per a diagnòstic (1a. elecció)	1a.	---	---	---	---	---	---	---	---	---	---
	2a.	8	9	9	9	7	8	9	9	8	9
Tromboembolisme pulmonar: AngioTC/AngioRM per a diagnòstic (1a. elecció)	1a.	---	---	---	---	---	---	---	---	---	---
	2a.	8	9	8	9	9	9	7	9	8	9
Trombosi venosa mediastí: AngioTC de 2a. elecció (1a. elecció: Cavografia per a diagnòstic)	1a.	---	---	---	---	---	---	---	---	---	---
	2a.	8	9	9	9	9	9	8	8	8	9

ABDOMEN/PELVIS	Ronda	Puntuacions (N=9)									Medianes
Planificació quirúrgica aneurisma aòrtic: AngioTC per a diagnòstic (1a. elecció)	1a.	9	9	8	9	9	9	9	8	8	9
	2a.	9	9	9	9	9	9	7	9	9	9
Planificació quirúrgica aneurisma aòrtic: AngioRM per a diagnòstic (2a. elecció)	1a.	1	4	8	1	3	6	8	8	3	4
	2a.	8	9	7	9	8	5	6	9	8	8
Estenosi i aneurismes artèries viscerals: AngioTC per a diagnòstic (1a. elecció)	1a.	3	9	8	9	7	8	9	8	8	8
	2a.	8	9	9	9	9	8	8	9	9	9
Estenosi i aneurismes artèries viscerals: AngioRM per a diagnòstic (2a. elecció)	1a.	8	4		6	7	8	7	8	3	7
	2a.	8	9	8	9	8	7	7	8	8	8
Obstrucció crònica aortoiliaca: AngioTC per a diagnòstic (1a. elecció)	1a.	9	9	8	9	6	8	8	8	8	8
	2a.	8	9	9	9	7	8	8	9	9	9
Obstrucció crònica aortoiliaca: AngioRM per a diagnòstic (2a. elecció)	1a.	3	4	8	6	6	8	7	8	3	6
	2a.	8	9	8	8	8	7	6	9	8	8
Trombosi venosa pelviana: AngioTC per a diagnòstic (1a. elecció)	1a.	9	9	8	6	3	7	7	8	8	8
	2a.	8	9	9	9	7	8	9	9	8	9
Trombosi venosa pelviana: AngioRM per a diagnòstic (2a. elecció)	1a.	3	4	8	9	7	8	7	8	3	7
	2a.	9	9	8	9	7	8	9	8	8	8
Estudi arbre portal: AngioTC per a diagnòstic (1a. elecció)	1a.	5	9	8	9	7	7	7	8	8	8
	2a.	9	9	9	9	8	8	8	9	8	9
Estudi arbre portal: AngioRM per a diagnòstic (2a. elecció)	1a.	3	4	8	9	7	8	7	8	3	7
	2a.	8	9	8	9	8	7	9	8	8	8
Seguiment postquirúrgic trasplantament renal: Ecografia Doppler per a diagnòstic (1a. elecció)	1a.	9	9	9	9	9	9	9	8	9	9
	2a.	9	9	9	9	9	9	9	9	9	9
Seguiment postquirúrgic trasplantament renal: AngioRM de 2a. elecció (1a. elecció: Ecografia Doppler)	1a.	7	4	7	6	7	8	8	8	3	7
	2a.	8	9	8	9	8	7	9	8	8	8

SISTEMA ARTERIAL	Ronda	Puntuacions (N=9)									Medianes
Substitut angiografia diagnòstica convencional: TC (1a. elecció)	1a.	3	9	8	9	7	9	9	8	6	8
	2a.	8	9	8	9	8	8	8	8	8	8
Substitut angiografia diagnòstic convencional: RM (2a. elecció)	1a.	---	---	---	---	---	---	---	---	---	---
	2a.	8	9	8	9	9	8	9	8	8	8
Valoració flux distal extremitats inferiors: Angiografia per a diagnòstic (1a. elecció)	1a.	---	---	---	---	---	---	---	---	---	---
	2a.	8	9	8	1	9	7	8	8	8	8
Valoració flux distal extremitats inferiors: AngioRM per a diagnòstic (2a. elecció)	1a.	---	---	---	---	---	---	---	---	---	---
	2a.	8	9	8	9	8	8	9	8	8	8

FETGE	Ronda	Puntuacions (N=9)									Medianes
Icterícia*: Ecografia per a diagnòstic (1a. elecció)	1a.	9	9	9	9	8	9	8	9	9	9
	2a.	9	9	9	9	8	9	9	9	9	9
Valoració tumoral (primitiva o metastàsica): TC per a diagnòstic (1a. elecció)	1a.	9	9	9	9	8	7	7	8	8	8
	2a.	9	9	9	9	8	8	8	9	8	8
Estratègia tractament quirúrgic de metàstasi hepàtica: TC per a diagnòstic (1a. elecció)	1a.	9	9	9	9	3	7	7	8	9	9
	2a.	9	9	9	9	5	8	8	8	9	9
Estratègia tractament quirúrgic metàstasi hepàtica: RM de 2a. elecció (1a. elecció: TC)	1a.	9	9	7	9	9	9	7	9	8	9
	2a.	9	9	9	9	5	9	9	9	9	9
Caracterització lesió focal detectada i no aclarida per altres tècniques: TC per a diagnòstic (1a. elecció)	1a.	9	9	8	6	7	7	8	8	8	8
	2a.	9	9	9	1	6	8	8	9	8	8
Caracterització lesió focal detectada i no aclarida per altres tècniques: RM de 2a. elecció (1a. elecció: TC)	1a.	9	9	9	9	8	8	8	9	8	9
	2a.	9	9	9	9	9	9	9	9	8	9
Hemocromatosi: RM per a diagnòstic (1a. elecció)	1a.	9	9	9	9	6	9	7	8	9	9
	2a.	9	9	9	9	8	9	8	9	9	9

*Si icterícia obstructiva, es demanarà TC o RM segons informe radiològic.

VIA BILIAR	Ronda	Puntuacions (N=9)									Medianes
Coledocolitiasi: Ecografia convencional per a diagnòstic (1a. elecció)	1a.	9	9	9	9	8	9	9	9	9	9
	2a.	9	9	9	9	9	9	9	9	9	9
Coledocolitiasi: Colangiogram de 2a. elecció (1a. elecció: Ecografia)	1a.	---	---	---	---	---	---	---	---	---	---
	2a.	7	1	9	9	9	8	8	9	8	8
Avaluació postquirúrgica litiasi coledocal residual: Colangiogram per a diagnòstic (1a. elecció)	1a.	7	9	9	9	9	4	5	8	9	9
	2a.	9	9	9	9	9	9	8	9	8	9

PÀNCREES	Ronda	Puntuacions (N=9)									Medianes
Pancreatitis: TC per a diagnòstic (1a. elecció)	1a.	9	3	9	9	9	9	8	8	8	9
	2a.	9	9	8	9	9	9	9	9	8	9
Estadiatge tumoral: AngioTC per a diagnòstic (1a. elecció)	1a.	9	9	9	9	8	9	8	8	8	9
	2a.	9	9	8	9	7	9	9	9	9	9
Estadiatge tumoral: RM de 2a. elecció, si hi ha sospita de tumor endocrí amb altres proves d'imatge negatives (1a. elecció: TC)	1a.	9	9	8	9	9	9	8	9	8	9
	2a.	9	9	8	9	8	8	9	9	9	9

RONYÓ/RETROPERITONEU	Ronda	Puntuacions (N=9)									Medianes
Estadiatge tumoral: TC per a diagnòstic (1a. elecció)	1a.	9	9	9	9	9	9	9	9	9	9
	2a.	9	9	9	9	8	9	9	9	9	9
Invasió tumoral vena cava: TC per a diagnòstic de 1a. elecció (2a. elecció: RM)	1a.	---	---	---	---	---	---	---	---	---	---
	2a.	9	9	---	9	7	8	---	9	8	9
Traumatisme: Ecografia convencional per a diagnòstic (1a. elecció)	1a.	9	9	9	2	9	8	9	9	9	9
	2a.	9	9	9	9	7	8	9	9	9	9
Traumatisme: TC de 2a. elecció (1a. elecció: Ecografia)	1a.	9	9	9	9	9	8	8	9	9	9
	2a.	9	9	9	9	7	9	8	9	9	9
Litiasi renal: Ecografia convencional per a diagnòstic (1a. elecció)	1a.	9	9	9	9	9	8	8	9	9	9
	2a.	9	9	9	9	7	9	8	9	9	9
Litiasi renal: TC de 2a. elecció (1a. elecció: Ecografia)	1a.	9	9	8	9	9	7	7	9	9	9
	2a.	9	9	9	9	7	9	9	9	9	9
Fibrosi retroperitoneal: TC o RM per a diagnòstic (1a. elecció)	1a.	---	---	---	---	---	---	---	---	---	---
	2a.	9	9	9	9	8	9	9	9	9	9
Extensió tumor renal amb sensibilitat al contrast: RM per a diagnòstic (1a. elecció)	1a.	---	---	---	---	---	---	---	---	---	---
	2a.	9	9	9	9	8	9	9	9	9	9

GLÀNDULES SUPRARENALS	Ronda	Puntuacions (N=9)									Medianes
Estadiatge: TC per a diagnòstic (1a. elecció)	1a.	9	9	9	9	8	9	9	9	9	9
	2a.	9	9	9	9	8	9	9	9	9	9
Tumors: TC per a diagnòstic (1a. elecció)	1a.	9	9	9	9	8	9	9	9	9	9
	2a.	9	9	9	9	7	9	9	9	9	9
Caracterització massa: TC per a diagnòstic (1a. elecció)	1a.	9	9	9	9	8	8	8	9	9	9
	2a.	9	9	9	9	7	8	8	9	9	9
Caracterització massa: RM de 2a. elecció (1a. elecció: TC)	1a.	9	9	7	9	9	8	9	9	8	9
	2a.	9	9	9	9	8	9	9	9	9	9

PELVIS	Ronda	Puntuacions (N=9)									Medianes
Criptorquídia: Ecografia per a diagnòstic de 1a. elecció (2a. elecció: RM)	1a.	9	9	9	9	3	9	8	9	6	9
	2a.	9	9	8	9	8	8	9	9	9	9
Malformacions congènites anorectals/genitourinàries: RM per a diagnòstic (1a. elecció)	1a.	9	9	9	9	7	9	9	9	9	9
	2a.	9	9	9	9	8	9	9	9	9	9
Diagnòstic neoplàsia prostàtica: Ecografia transrectal+biòpsia (1a. elecció)	1a.	9	9	9	9	1	9	9	9	9	9
	2a.	9	9	9	9	9	9	9	9	9	9
Estudi neoplàsia prostàtica (amb espectroscòpia i bobina específica): RM de 2a. elecció (1a. elecció: Ecografia transrectal)	1a.	9	9	8	9	1	9	7	8	9	9
	2a.	9	9	8	9	8	8	9	9	9	9
Diagnòstic tumors endometri i ovari: Ecografia transvaginal per a diagnòstic (1a. elecció)	1a.	---	---	---	---	---	---	---	---	---	---
	2a.	9	8	9	9	8	9	9	9	9	9
Diagnòstic tumors ovari: TC per a diagnòstic (2a. elecció)	1a.	---	---	---	---	---	---	---	---	---	---
	2a.	9	8	9	9	9	7	9	9	9	9
Estadiatge tumors ovari: TC (1a. elecció)	1a.	---	---	---	---	---	---	---	---	---	---
	2a.	9	9	9	9	9	8	9	9	9	9
Estadiatge tumors ovari: RM (2a. elecció)	1a.	---	---	---	---	---	---	---	---	---	---
	2a.	9	7	8	9	9	7	7	9	9	9
Estadiatge tumors cèrvix: RM (1a. elecció)	1a.	---	---	---	---	---	---	---	---	---	---
	2a.	9	9	9	9	9	8	9	9	9	9
Estadiatge tumors endometri: RM (1a. elecció)	1a.	---	---	---	---	---	---	---	---	---	---
	2a.	9	9	9	9	9	9	7	9	9	9
Malformacions fetals: Ecografia per a diagnòstic (1a. elecció)	1a.	9	9	9	9	9	9	9	---	9	9
	2a.	9	9	9	9	9	9	9	9	9	9
Malformacions fetals: RM de 2a. elecció (1a. elecció: Ecografia) (Contraindicat < 12 setmanes)	1a.	9	9	9	9	8	6	7	9	9	9
	2a.	9	9	8	9	9	9	8	9	9	9

ABDOMEN EN GENERAL	Ronda	Puntuacions (N=9)									Medianes
Traumatisme agut sever: TC per a diagnòstic (1a. elecció)	1a.	9	9	9	9	8	9	9	9	9	9
	2a.	9	9	9	9	9	9	9	9	9	9
Estadiatge neoplàsies origen abdominal: TC per a diagnòstic (1a. elecció)	1a.	9	9	8	9	9	8	9	9	9	9
	2a.	9	9	8	9	9	9	9	9	9	9
Aneurisma aòrtic: Ecografia abdominal per a diagnòstic (1a. elecció)	1a.	---	---	---	---	---	---	---	---	---	---
	2a.	9	9	9	9	9	9	8	9	9	9
Aneurisma aòrtic: AngioTC de 2a. elecció (1a. elecció: Ecografia)	1a.	---	---	---	---	---	---	---	---	---	---
	2a.	9	7	8	9	7	9	9	9	9	9
Col·leccions abdominals. Dolor abdominal agut: Ecografia per a diagnòstic (1a. elecció)	1a.	9	9	9	9	8	4	9	9	9	9
	2a.	9	9	9	9	8	7	9	9	9	9
Col·leccions abdominals. Dolor abdominal agut: TC de 2a. elecció (1a. elecció: Ecografia)	1a.	9	9	9	9	9	8	8	9	9	9
	2a.	9	9	9	9	9	8	8	9	9	9
Estudi patologia melsa: Ecografia per a diagnòstic (1a. elecció)	1a.	9	9	9	9	8	9	9	9	9	9
	2a.	9	9	9	9	8	9	9	9	9	9
Estudi patologia melsa: TC de 2a. elecció (1a. elecció: Ecografia)	1a.	9	9	8	9	9	9	8	9	9	9
	2a.	9	9	8	9	9	9	9	9	9	9
Apendicitis: Ecografia per a diagnòstic (1a. elecció)	1a.	---	---	---	---	---	---	---	---	---	---
	2a.	9	9	8	9	9	9	9	9	9	9
Apendicitis: TC de 2a. elecció (1a. elecció: Ecografia)	1a.	---	---	---	---	---	---	---	---	---	---
	2a.	9	9	9	9	9	6	9	9	9	9
Diverticulitis: TC per a diagnòstic (1a. elecció)	1a.	---	---	---	---	---	---	---	---	---	---
	2a.	9	9	9	9	9	9	9	8	9	9
Malaltia Crohn: TC per a diagnòstic (1a. elecció)	1a.	---	---	---	---	---	---	---	---	---	---
	2a.	9	9	8	9	9	8	9	8	9	9
Oclusió: RX simple per a diagnòstic (1a. elecció)	1a.	9	9	9	9	8	9	9	8	9	9
	2a.	9	9	8	9	9	9	9	9	9	9
Oclusió: TC de 2a. elecció (1a. elecció: RX simple)	1a.	9	9	9	9	6	7	9	8	8	9
	2a.	9	9	8	9	9	8	8	9	9	9

ALTRES NEOPLÀSIES	Ronda	Puntuacions (N=9)									Medianes
Estadiatge neoplàsia testicle/pròstata: TC per a diagnòstic (1a. elecció)	1a.	9	9	9	9	1	9	9	8	9	9
	2a.	9	9	9	9	5	9	8	9	9	9
Estadiatge neoplàsia testicle/pròstata: RM de 2a. elecció (1a. elecció: TC)	1a.	---	---	---	---	---	---	---	---	---	---
	2a.	9	9	9	9	5	7	9	9	9	9
Estadiatge limfomes: TC per a diagnòstic (1a. elecció: TC)	1a.	9	9	9	9	9	9	---	9	9	9
	2a.	9	9	9	9	9	9	9	9	9	9

SISTEMA NERVIÓS. CRANI.	Ronda	Puntuacions (N=10)										Medianes
Estudi patologia substància blanca i metabòlica: TC de 2a. elecció en alguns casos urgents (1a. elecció: RM (A))	1a.	6	3	6	5	4	9	7	7	9	9	6,5
	2a.	7	9	9	8	9	9	9	9	4	9	9
Malformacions congènites: TC de 2a. elecció (1a. elecció: RM (C))	1a.	7	3	5	8	4	7	9	9	9	9	7,5
	2a.	8	9	8	8	9	9	9	9	9	8	9
Degeneració olivopontocerebel·losa: RM (1a. elecció)	1a.	7	9	8	7	9	9	9	9	9	9	9
	2a.	9	9	9	9	9	9	9	9	9	9	9
Demència vascular: RM (1a. elecció)	1a.	7	9	7	8	9	9	9	7	3	7	7,5
	2a.	9	9	8	9	9	9	9	9	7	6	9
Síndrome Korsakov: RM (1a. elecció)	1a.	6	9	5	8	9	9	9	8	9	8	8,5
	2a.	9	9	9	9	9	9	8	9	9	9	9
Demència: RM de 2a. elecció, si la clínica ho justifica o per a diagnòstic diferencial (1a. elecció: TC (B))	1a.	7	9	8	7	7	8	9	8	9	7	8
	2a.	9	9	9	9	9	8	9	9	9	8	9
Lesions expansives. Estudi prequirúrgic: TC de de 2a. elecció (1a. elecció: RM (B))	1a.	8	5	5	8	2	7	9	8	9	8	8
	2a.	9	9	8	9	8	8	9	9	8	9	9
Lesions expansives. Seguiment postquirúrgic/postradioteràpia: TC de 2a. elecció (1a. elecció: RM (B))	1a.	6	3	6	8	7	7	9	9	1	8	7
	2a.	7	9	8	9	8	8	9	9	8	9	8,5
Hipòfisi: TC de 2a. elecció per sospita lesió òssia o extensió al si cavernós i si esenoide (1a. elecció: RM (B))	1a.	6	7	8	6	6	9	7	9	3	9	7
	2a.	8	7	9	9	9	8	7	9	9	9	9
Traumatisme cranial sever (fase aguda): RM de 2a. elecció per a valoració dany neuronal (1a. elecció: TC en substitució de RX simple (B))	1a.	9	9	9	7	1	8	6	8	6	7	7,5
	2a.	9	9	9	9	9	9	8	9	9	9	9
Cefalea aguda intensa o posttraumàtica: RM de 2a. elecció, si llarga evolució i TC no concloent (1a. elecció: TC (B))	1a.	9	7	8	9	9	7	9	7	9	9	9
	2a.	9	7	9	9	9	8	7	9	9	9	9
Estudi epilèpsia: RM de 2a. elecció, si TC previ normal (1a. elecció: TC (B))	1a.	9	7	6	9	9	7	9	9	9	6	9
	2a.	9	7	9	9	9	8	9	9	9	9	9

COLUMNA CERVICAL	Ronda	Puntuacions (N=10)										Medianes
Tumor ossi: TC (1a. elecció)	1a.	8	9	7	8	8	7	9	9	6	9	8
	2a.	8	9	8	8	8	9	9	9	9	9	9
Tumor ossi: RM (1a. elecció)	1a.	8	9	7	8	6	7	8	8	9	8	8
	2a.	8	9	8	9	9	8	9	9	9	7	9
Fractura vertebral: TC (1a. elecció)	1a.	9	9	9	8	8	8	9	9	9	9	9
	2a.	9	9	9	9	9	9	9	9	9	9	9
Tumor paravertebral: TC (1a. elecció)	1a.	7	7	6	8	4	8	9	9	6	8	7,5
	2a.	7	7	8	8	8	9	9	9	9	7	8
Tumor paravertebral: RM (1a. elecció)	1a.	9	9	8	8	9	8	8	9	9	7	8,5
	2a.	9	9	8	8	9	9	9	9	9	7	9
Malformacions òssies: RX simple (1a. elecció)	1a.	7	9	7	6	9	8	9	9	9	9	9
	2a.	9	9	8	8	9	9	8	9	9	9	9
Malformacions òssies: TC de 2a. elecció (1a. elecció: RX simple)	1a.	9	9	9	7	6	8	9	9	9	9	9
	2a.	9	9	9	8	9	9	8	9	9	9	9
Radiculopatia evident: RM (1a. elecció)	1a.	9	9	9	9	3	9	9	9	9	9	9
	2a.	9	9	9	9	8	9	9	9	9	9	9
Fuet cervical amb sospita de subluxació: RM (1a. elecció)	1a.	8	9	8	9	9	7	6	9	9	9	9
	2a.	8	9	9	9	9	8	9	9	9	9	9
Clínica piramidal d'origen medul·lar: RM (1a. elecció)	1a.	9	9	9	9	9	9	9	9	9	9	9
	2a.	9	9	9	9	9	9	9	9	9	9	9
Lesió medul·lar. Esclerosi múltiple: RM (1a. elecció)	1a.	9	9	9	9	9	8	9	9	9	9	9
	2a.	9	9	9	9	9	9	9	9	9	9	9

COLUMNA DORSAL	Ronda	Puntuacions (N=10)										Medianes
Tumor ossi: TC (1a. elecció)	1a.	7	9	7	8	6	6	9	9	5	7	7
	2a.	8	7	8	8	8	9	9	9	9	9	8,5
Radiculopatia evident: TC (1a. elecció)	1a.	7	7	7	8	7	9	9	9	3	5	7
	2a.	7	5	9	7	8	9	9	9	6	9	8
Tumor paravertebral: TC (1a. elecció)	1a.	7	7	7	8	5	8	9	9	5	7	7
	2a.	7	7	8	8	8	9	9	9	6	7	8
Tumor paravertebral: RM (1a. elecció)	1a.	9	9	8	8	9	8	9	9	9	7	9
	2a.	9	9	8	8	9	9	9	9	9	7	9
Lesió medul·lar (no en esclerosi múltiple): RM (1a. elecció)	1a.	9	9	9	9	9	8	9	9	9	9	9
	2a.	9	9	9	9	9	9	9	9	9	9	9
Lesió discal: RM (1a. elecció)	1a.	9	9	8	8	8	7	9	9	9	8	8,5
	2a.	9	9	8	8	9	8	9	9	9	8	9

COLUMNA LUMBAR	Ronda	Puntuacions (N=10)										Medianes
Radiculopatia L3-S1: TC (1a. elecció)	1a.	7	7	7	7	9	8	8	5	3	8	7
	2a.	8	7	8	8	9	8	8	9	3	8	8
Valoració postoperatoria: RM (1a. elecció)	1a.	4	3	8	8	7	7	8	6	3	7	7
	2a.	9	9	9	9	5	8	9	9	3	8	9
Tumor paravertebral: TC (1a. elecció)	1a.	6	7	7	9	9	8	5	9	3	8	7,5
	2a.	7	7	8	8	9	8	7	9	7	7	7,5
Tumor paravertebral: RM (1a. elecció)	1a.	9	9	8	9	9	8	9	9	9	8	9
	2a.	9	9	8	9	9	9	9	9	9	6	9
Radiculopatia per sobre L3: RM (1a. elecció)	1a.	9	9	9	9	9	9	5	8	9	9	9
	2a.	9	9	9	9	9	9	9	9	9	9	9
Radiculopatia amb TC negativa: RM (1a. elecció)	1a.	9	9	9	9	9	9	6	9	9	9	9
	2a.	9	9	9	9	9	9	9	9	9	9	9
Estenosi canal. Estudi preoperatori: RM (1a. elecció)	1a.	7	7	9	9	9	9	6	9	9	9	9
	2a.	8	7	8	9	9	9	8	9	9	9	9
Preoperatori espondilòlisi/espondilolistesi: RX simple (1a. elecció)	1a.	4	9	6	7	9	6	5	9	9	9	8
	2a.	7	9	8	9	9	9	9	9	9	9	9
Preoperatori espondilòlisi/espondilolistesi: TC de 2a. elecció (1a. elecció: RX simple)	1a.	8	9	8	7	5	8	8	9	9	8	8
	2a.	8	9	8	8	9	9	8	9	9	9	9
Malformacions: TC de 2a. elecció (1a. elecció: RX simple)	1a.	9	9	8	8	5	8	8	9	9	7	8
	2a.	9	9	8	8	9	8	8	9	9	9	9

MEDUL-LA/PELVIS	Ronda	Puntuacions (N=10)										Medianes
Sospita lesió medul·lar (diferent etiologia): RM (1a. elecció)	1a.	9	9	9	9	9	9	9	9	9	9	9
	2a.	9	9	9	9	9	9	9	9	9	9	9
Sospita lesió medul·lar (diferent etiologia): TC de 2a. elecció, si compromís radicular (1a. elecció: RM)	1a.	6	7	6	9	9	8	9	9	9	6	8,5
	2a.	6	7	9	9	9	7	9	9	9	9	9
Sospita lesió medul·lar traumàtica: RM (1a. elecció)	1a.	9	9	9	9	9	9	9	9	8	9	9
	2a.	9	9	9	9	9	9	9	9	9	9	9
Sospita lesió medul·lar traumàtica: TC de 2a. elecció (1a. elecció: RM)	1a.	7	9	7	9	8	7	6	9	9	8	8
	2a.	8	7	9	9	9	7	9	9	9	9	9
Pelvis. Fractura o tumor ossi: TC (1a. elecció)	1a.	9	9	9	8	9	8	9	9	9	8	9
	2a.	9	9	9	9	9	8	8	9	9	8	9

PATOLOGIA VASCULAR. Sistema nerviós. Crani.	Ronda	Puntuacions (N=10)										Medianes
Malformacions arteriovenoses: AngioRM o RM (1a. elecció)	1a.	---	---	---	---	---	---	---	---	---	---	---
	2a.	9	9	9	9	9	8	9	9	9	9	9
Malformacions arteriovenoses: AngioTC o TC (2a. elecció)	1a.	---	---	---	---	---	---	---	---	---	---	---
	2a.	8	8	8	9	9	7	9	9	9	9	9

PATOLOGIA VASCULAR. Vasos intracranials.												
	Ronda	Puntuacions (N=10)										Medianes
Despistatge d'aneurismes: AngioTC/AngioRM (1a. elecció)	1a.	---	---	---	---	---	---	---	---	---	---	---
	2a.	8	7	8	8	9	8	8	9	9	9	8
Valoració flux en isquèmia. Estudi polígon Willis: Doppler transcranial (1a. elecció)	1a.	---	---	---	---	---	---	---	---	---	---	---
	2a.	9	9	9	9	9	8	9	9	9	9	9
Valoració flux en isquèmia. Estudi polígon Willis: AngioTC/AngioRM (2a. elecció)	1a.	---	---	---	---	---	---	---	---	---	---	---
	2a.	9	9	9	9	9	7	9	9	9	8	9
Trombosi venosa: AngioRM o RM (1a. elecció)	1a.	---	---	---	---	---	---	---	---	---	---	---
	2a.	9	9	9	9	9	8	9	9	9	9	9
Trombosi venosa: TC (2a. elecció)	1a.	---	---	---	---	---	---	---	---	---	---	---
	2a.	7	9	8	9	9	6	9	7	9	9	9
Estudi troncs supraaòrtics: Ecografia Doppler (1a. elecció)	1a.	---	---	---	---	---	---	---	---	---	---	---
	2a.	9	9	9	9	9	9	9	9	9	9	9
Estudi troncs supraaòrtics: AngioTC/AngioRM de 2a. elecció (1a. elecció: Ecografia Doppler)	1a.	---	---	---	---	---	---	---	---	---	---	---
	2a.	9	9	9	9	9	8	9	9	9	9	9

Equip de treball inicial

Dra. Cari Almazán. Agència d'Avaluació de Tecnologia i Recerca Mèdiques.

Dr. Andreu Belles Fló. Diagnòstic per la Imatge Sant Andreu. Servei d'Atenció Primària Sant Andreu.

Dra. Eva Comín Bertràn. Equip d'Atenció Primària Dr. Pujol i Capsada. Direcció del Projecte de guies de pràctica clínica d'atenció primària.

Dr. Jordi Hierro Riu. Coordinació dels Laboratoris Clínics i Diagnòstic per la Imatge. Divisió d'Atenció Primària. Centre Corporatiu. Institut Català de la Salut.

Dr. Nayana Joshi. Servei de Traumatologia. Àrea de Traumatologia i Rehabilitació. Hospital Universitari Vall d'Hebron.

Dr. Josep Maria Llano Badia. Diagnòstic per la Imatge Sant Cosme i Sant Damià. Servei d'Atenció Primària Baix Llobregat Litoral.

Dr. José Luis López Moreno. Servei de Radiodiagnòstic. Hospital Universitari de Bellvitge.

Dr. Àngel Olazábal Zudaire. Servei de Radiodiagnòstic. Hospital Universitari Germans Trias i Pujol.

Dr. Antoni Peris Grao. Coordinació de Farmàcia. Servei d'Atenció Primària Anoia.

Coordinació:

Dr. Josep Benet Travé. Unitat de Suport a la Gestió dels Productes Intermedis. Direcció d'Organització, Sistemes d'Informació, Projectes i Avaluació. Centre Corporatiu. Institut Català de la Salut.

Dra. Silvia Comas Ribas. Unitat de Suport a la Gestió dels Productes Intermedis. Direcció d'Organització, Sistemes d'Informació, Projectes i Avaluació. Centre Corporatiu. Institut Català de la Salut.

Direcció:

Dra. Laura Sampietro-Colom. Direcció d'Organització, Sistemes d'Informació, Projectes i Avaluació. Centre Corporatiu. Institut Català de la Salut.

Grup de treball musculoesquelètic

Dr. Andreu Belles Fló. Diagnòstic per la Imatge Sant Andreu. Servei d'Atenció Primària Sant Andreu.

Dra. Rosa Domínguez Oronoz. Àrea Musculoesquelètica. Institut de Diagnòstic per la Imatge. Hospital Universitari Vall d'Hebron.

Dr. Francisco Herruzo Gallego. Secció de Traumatologia. Hospital Universitari Arnau de Vilanova de Lleida.

Dr. Miquel Iborra González. Servei de Cirurgia Ortopèdica i Traumatologia. Hospital Universitari Germans Trias i Pujol.

Dra. M. Eugènia de Lama. Institut de Diagnòstic per la Imatge. Hospital Universitari de Bellvitge.

Dr. Josep M. Llano Badia. Diagnòstic per la Imatge Sant Cosme i Sant Damià. Servei d'Atenció Primària Baix Llobregat Litoral.

Dr. Josep Martí Valls. Àrea de Traumatologia i Rehabilitació. Hospital Universitari Vall d'Hebron.

Dr. José Antonio Narvaez. Institut de Diagnòstic per la Imatge. Hospital Universitari de Bellvitge.

Dr. Ricardo Pérez Andrés. Servei de Radiodiagnòstic. Hospital Universitari Germans Trias i Pujol.

Dra. Joana Vera Sancho. Institut de Diagnòstic per la Imatge Hospital Universitari de Girona Doctor Josep Trueta.

Grup de treball neurologia

Dr. Andreu Belles Fló. Diagnòstic per la Imatge Sant Andreu. Servei d'Atenció Primària Sant Andreu.

Dr. Lluís Brieva Ruiz. Servei de Medicina Interna-Neurologia. Hospital Universitari Arnau de Vilanova de Lleida.

Dra. Silvia Coll. Servei de Neurologia. Institut de Diagnòstic per la Imatge. Hospital Universitari de Bellvitge.

Dra. Patricia Cuadras Collsamata. Servei de Radiodiagnòstic. Hospital Universitari Germans Trias i Pujol.

Dr. Xavier Ferrer Avellí. Servei de Neurologia. Hospital Universitari Germans Trias i Pujol.

Dr. Pedro de las Heras. Secció de Neurocirurgia. Hospital Universitari de Tarragona Joan XXIII.

Dra. M. Eugènia de Lama. Institut de Diagnòstic per la Imatge. Hospital Universitari de Bellvitge.

Dr. Josep M. Llano Badia. Diagnòstic per la Imatge Sant Cosme i Sant Damià. Servei d'Atenció Primària Baix Llobregat Litoral.

Dr. Antonio Martínez Yélamos. Servei de Neurologia. Hospital de Viladecans.

Dra. M. Àngels de Miquel. Servei de Radiodiagnòstic. Hospital Universitari de Bellvitge.

Dr. José Antonio Narvaez. Institut de Diagnòstic per la Imatge. Hospital Universitari de Bellvitge.

Dra. M. Antònia Poca. Servei de Neurocirurgia. Àrea General. Hospital Universitari Vall d'Hebron.

Dr. Francisco Romero. Servei de Neuroradiologia. Àrea General. Hospital Universitari Vall d'Hebron.

Dr. Àlex Rovira Cañellas. Unitat de Resonància Magnètica. Institut de Diagnòstic per la Imatge. Hospital Universitari Vall d'Hebron.

Grup de treball tòrax i abdomen

Dr. Agustí Álvarez Castell. Servei de Body. Àrea General. Hospital Universitari Vall d'Hebron.

Dr. Andreu Belles Fló. Diagnòstic per la Imatge Sant Andreu. Servei d'Atenció Primària Sant Andreu.

Dra. Elisa Giménez Cortés. Secció de Radiodiagnòstic. Hospital Verge de la Cinta de Tortosa.

Dr. Josep M. Llano Badia. Diagnòstic per la Imatge Sant Cosme i Sant Damià. Servei d'Atenció Primària Baix Llobregat Litoral.

Dr. Àngel Olazábal Zudaire. Servei de Radiodiagnòstic. Hospital Universitari Germans Trias i Pujol.

Dra. Marina Asunción Pardina Solano. Servei de Radiologia. Hospital Universitari Arnau de Vilanova de Lleida.

Dr. Lluís Ramos Amador. Secció de Diagnòstic per la Imatge. Hospital de Viladecans.

Dra. Mari Carmen Sánchez Torres. Unitat de Resonància Magnètica. Institut de Diagnòstic per la Imatge. Hospital Universitari Germans Trias i Pujol.

Dr. Amadeu Saurí. Institut de Diagnòstic per la Imatge. Hospital Universitari de Tarragona Joan XXIII.

Agraïment: Dr. Jesús Sotil Bayols del Servei de Física i Protecció Radiològica de l'Hospital Universitari Vall d'Hebron per proporcionar les dades sobre dosis efectives de radiació al nostre context.

